

Wpływ minimalnie inwazyjnych mikroosteoperforacji (MOPs) na ortodontyczny ruch zębów. Prospektywne, randomizowane badanie kliniczne

Effect of the minimally invasive micro-osteoperforations (MOPs) on the orthodontic tooth movement. A prospective, randomized clinical trial

Kornelia Rumin ^{A B C D E F} (ORCID ID: 0000-0002-1221-284X)
Beata Kawala ^{E F} (ORCID ID: 0000-0002-3284-7893)
Joanna Lis ^{A C E F} (ORCID ID: 0000-0001-9192-1064)
Michał Sarul ^{E F} (ORCID ID: 0000-0002-2518-0007)

Wkład autorów: ^A Plan badań ^B Zbieranie danych ^C Analiza statystyczna ^D Interpretacja danych ^E Redagowanie pracy ^F Wyszukiwanie piśmiennictwa

Authors' Contribution: ^A Study design ^B Data Collection ^C Statistical Analysis ^D Data Interpretation ^E Manuscript Preparation ^F Literature Search

Katedra i Zakład Ortopedii Szczękowej i Ortodontji, Uniwersytet Medyczny we Wrocławiu
Department of Maxillofacial Orthopaedics and Orthodontics, Wrocław Medical University

Streszczenie

Kortykotomia może skrócić czas leczenia ortodontycznego, ponieważ zranienie kortykalnej blaszki wyrostka zębodołowego powoduje wzrost metabolizmu kości, wywołując efekt miejscowego przyspieszenia (Regional Acceleratory Phenomenon, RAP). **Cel.** Celem pracy było zbadanie, czy wykonanie mikroosteoperforacji (MOPs), zamiast konwencjonalnej kortykotomii, pozwoli skrócić czas leczenia ortodontycznego. **Materiał i metody.** Badanie o charakterze split-mouth design ukończyło 14 dorosłych pacjentów z klasą II, ze wskazaniami do ekstrakcji pierwszych zębów przedtrzonowych w szczęce

Abstract

Corticotomy can shorten orthodontic treatment time since injuring the cortical plate of the dental alveolus enhances the tooth movement by increasing bone metabolism and inducing the regional acceleratory phenomenon (RAP). **Aim.** The aim of this study was to investigate whether performing micro-osteoperforations (MOPs) instead of conventional corticotomy, would reduce orthodontic treatment time. **Material and methods.** A split-mouth design study was completed on 14 adult Class II patients with indications for extraction of maxillary first premolars and subsequent

Adres do korespondencji/Correspondence address:

Kornelia Rumin
Katedra i Zakład Ortopedii Szczękowej i Ortodontji
Uniwersytet Medyczny we Wrocławiu
e-mail: kornelia.rumin@gmail.com



Copyright: © 2005 Polish Orthodontic Society. This is an Open Access journal, all articles are distributed under the terms of the Creative Commons Attribution-NonCommercial-ShareAlike 4.0 International (CC BY-NC-SA 4.0) License (<http://creativecommons.org/licenses/by-nc-sa/4.0/>), allowing third parties to copy and redistribute the material in any medium or format and to remix, transform, and build upon the material, provided the original work is properly cited and states its license.

i późniejszej retrakcji en masse sześciu zębów przednich, z zakotwieniem szkieletowym. MOPs wykonano na początku leczenia i cztery miesiące później po jednej stronie szczęki (grupa A), przeciwna strona posłużyła jako strona kontrolna (grupa B). **Wyniki.** Średnia szybkość zamykania się luki poekstrakcyjnej wynosiła 1 mm/6 tygodni w grupie A i 0,97 mm /6 tygodni w grupie B. Test Wilcoxon dla obserwacji sparowanych wykazał, że różnica ta była statystycznie nieistotna ($p = 0,104$). Analizując poszczególne sześciotygodniowe okresy, jedynie pomiędzy 12 a 18 tygodniem w grupie A test U Manna-Withneya wykazał, że luka poekstrakcyjna zamykała się statystycznie istotnie szybciej ($p = 0,05$). Średni czas retrakcji był podobny ($p > 0,05$) i wyniósł w grupie A i B odpowiednio 281,7 i 287,3 dnia. **Wnioski.** Zastosowanie nieinwazyjnych MOPs nie wpłynęło znacząco na przyspieszenie retrakcji en masse. (Rumin K, Kawala B, Lis J, Sarul M. Wpływ minimalnie inwazyjnych mikroosteoperforacji (MOPs) na ortodontyczny ruch zębów. Prospektywne, randomizowane badanie kliniczne. Forum Ortod 2022; 18 (4): 197-209).

Nadesłano: 18.10.2021

Przyjęto do druku: 08.12.2021

<https://doi.org/10.5114/for.2022.124683>

Słowa kluczowe: zakotwienie szkieletowe, korykotomia, przyspieszenie ruchu zębów, miniimplanty ortodontyczne

Wstęp

Zazwyczaj czas leczenia aparatami stałymi mieści się w przedziale od 20 do 24 miesięcy, co jednak w opinii większości pacjentów jest okresem zbyt długim (1). Z klinicznego punktu widzenia skrócenie czasu leczenia niesie ze sobą wiele niekwestionowanych korzyści, takich jak zmniejszenie ryzyka resorpcji korzeni i demineralizacji szkliwa czy poprawienie jakości współpracy z pacjentem (2).

Jednym ze sposobów przyspieszenia ortodontycznego ruchu zębów jest korykotomia, która doprowadza do efektu miejscowej akceleracji (Regional Acceleratory Phenomenon, RAP), wywołując czasowy wzrostu metabolizmu w tkance kostnej. Zjawisko to jest spowodowane zarówno wzrostem katabolicznej aktywności osteoklastów, jak i anabolicznej aktywności osteoblastów. W obszarach sąsiadujących z miejscem korykotomii występuje poszerzenie szpary ozębnej, większa liczba osteoklastów i mniejszy stopień zmineralizowania kości gąbczastej (3, 4). Są to niewątpliwe zalety korykotomii, które powodują redukcję czasu leczenia, ułatwiają sprowadzanie do łuku zębów zatrzymanych, wspomagają ekspansję łuku zębowego i przesunięcia zębów oraz zapewniają lepszą stabilność wyników leczenia (5). Z drugiej jednak strony korykotomia polega na wykonywaniu pionowych nacięć przez blaszkę korykalną kości przyległej do zębów, które chcemy przesunąć, więc jak każdy zabieg

en masse retraction of six anterior teeth with skeletal anchorage. MOPs were performed at the beginning of the treatment and 4 months later on one side of the maxilla (group A), the opposite side was used as the control (group B). **Results.** The mean value of space closure rate was 1 mm/6 weeks in group A and .97 mm/6 weeks in group B. The Wilcoxon test for paired observations showed that this difference was statistically insignificant ($p = .104$). When analyzing individual 6-week periods, only between weeks 12 and 18 in group A did the Mann-Withney U test show that the post-extraction space closed statistically significantly faster ($p .05$). The mean retraction time was similar ($p > .05$) - 281.7 and 287.3 days in group A and B, respectively. **Conclusions.** The use of noninvasive MOPs did not significantly affect the time of en masse retraction. (Rumin K, Kawala B, Lis J, Sarul M. Effect of the minimally invasive micro-osteoperforations (MOPs) on the orthodontic tooth movement. A prospective, randomized clinical trial. Orthod Forum 2022; 18 (4): 197-209).

Received: 18.10.2021

Accepted: 08.12.2021

<https://doi.org/10.5114/for.2022.124683>

Key words: corticotomy, skeletal anchorage, tooth movement acceleration, orthodontic miniscrews

Introduction

Usual duration time of an orthodontic treatment with fixed appliances ranges from 20 to 24 months, which is considered "too long" by vast majority of patients (1). From the clinical point of view, shortening the treatment time entails unquestionable benefits, like decreasing the risk of root resorption and enamel decalcification or enhancing patient compliance (2).

One of the ways of accelerating an orthodontic tooth movement is corticotomy, which induces the Regional Acceleratory Phenomenon (RAP), temporarily speeding up bone metabolism (3,4). This phenomenon occurs due to increase in both catabolic osteoclast activity and anabolic osteoblast activity. The tissues adjacent to the corticotomy area display an increased width of the periodontal ligament, higher counts of osteoclasts and less calcified spongiosa bone. Thus, the corticotomy has several advantages: it reduces orthodontic treatment time, increases traction of the impacted teeth, enhances the osseous expansion, accelerates the tooth movement and finally, provides better post-orthodontic stability (5). Nevertheless, corticotomy involves making vertical incisions through the cortical bone adjacent to the teeth expected to move and like any other surgical procedure carries a risk of complications and side effects: postoperative horizontal bone defects in the interdental spaces, flap detachment, temporary swelling of the treated

Effect of the minimally invasive micro-osteoperforations (MOPs) on the orthodontic tooth movement

chirurgiczny niesie ze sobą ryzyko powikłań i skutków ubocznych, takich jak jatrogeny poziomy zanik kości w przestrzeniach międzyzębowych, oderwanie się płata śluzówkowo-okostnowego, tymczasowy obrzęk leczonej okolicy, mocny ból, krwaki w regionie głowy i szyi oraz ryzyko uszkodzenia korzeni zębów. Co więcej, jest to zabieg stosunkowo drogi (6–10). Pojawia się zatem pytanie: czy istnieje możliwość skrócenia czasu leczenia, z równoczesnym ograniczeniem liczby i dotkliwości powikłań związanych z przeprowadzaniem zabiegu korytkotomii.

Cel

Celem pracy było zbadanie, czy wykonanie mikroosteoperforacji (MOPs) pozwoli skrócić czas leczenia ortodontycznego.

Materiał i metody

Hipoteza zerowa zakładała, że oszczędzająca korytkotomia przeprowadzona za pomocą wiertła pilotującego stosowanego do wytworzenia otworu na tymczasowe, wewnątrzustne elementy zakotwienia szkieletowego (Temporary Intraoral Skeletal Anchorage Devices, TISAD) zmieni natężenie zjawiska RAP, a więc przyspieszy ortodontyczny ruch zębów.

Do badania zakwalifikowano 17 pacjentów (9 kobiet, 8 mężczyzn; średnia wieku 28 ± 5 lat) bez chorób ogólnoustrojowych i ze zdrowym przyzęciem, z klasą II, których plan leczenia wymagał ekstrakcji pierwszych zębów przedtrzonowych w szczęce. Model dzielony, czyli split-mouth design, pozwolił wykorzystać jeden kwadrant szczęki jako grupę badaną (grupa A, $n = 17$), a drugi kwadrant jako grupę kontrolną (grupa B, $n = 17$). U wszystkich pacjentów zastosowano ten sam protokół: ekstrakcja obu górnych pierwszych zębów przedtrzonowych, dwa tygodnie przerwy, montaż górnego i dolnego aparatu stałego (slot 0,022", preskrypcja Rotha, GC Orthodontics Europe GmbH®, Breckerfeld, Germany), z jednoczesnym wkręceniem TISAD (SH 1312-08 AbsoAnchor®, Dentos, Daegu, South Korea). TISAD wkręcano obustronnie w szczęce, pomiędzy korzeniami drugich zębów przedtrzonowych i pierwszych trzonowych, zgodnie z metodą wrocławską (11). Po implantacji asystentka stomatologiczna losowała przydział kwadrantu przeznaczonego do korytkotomii, losując literę „P” (prawy) lub „L” (lewy) z nieprzezroczystej koperty. Następnie, w znieczuleniu miejscowym i za pomocą wiertła pilotującego (średnica 1 mm) do TISAD (AbsoAnchor®, Dentos, Daegu, South Korea), wykonywano sześć nawiertów o głębokości 3–4 mm przez całą grubość blaszki korytkalnej (Ryc. 1, 2), stosując prędkość obrotów 600/min i obfite chłodzenie roztworem soli fizjologicznej.

Podczas niwelacji przednie zęby od 13 do 23 związane osiemkową ligaturą stalową. Dodatkowo zamki na kłach

area, severe pain, hematomas in face and neck and a risk of root damage; it is also relatively expensive (6-10). Therefore, the question arises: is there any chance of shortening the treatment time with subsequent limitation of the number and severity of corticotomy-related complications?

Aim

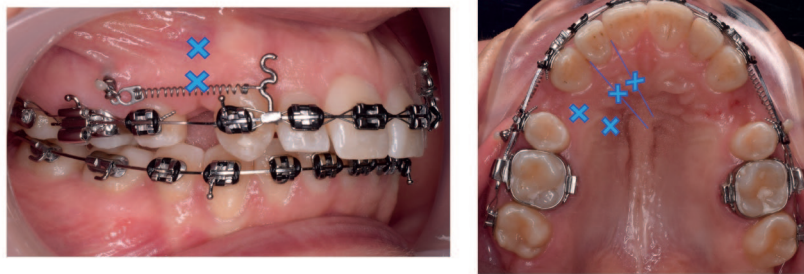The aim of this study was to investigate whether performing micro-osteoperforations (MOPs) would reduce the duration of orthodontic treatment.

Material and methods

The null hypothesis presumed that the preservative corticotomy performed with a pilot drill, used to create holes for Temporary Intraoral Skeletal Anchorage Devices (TISAD), would alter the intensity of the RAP phenomenon and therefore accelerate orthodontic tooth movement.

Seventeen patients (9 females, 8 males; mean age 28 ± 5 years) without systemic disease and with healthy periodontium, with Class II malocclusion, whose treatment plan required extraction of maxillary first premolars were enrolled in the study. A split-mouth design allowed us to use one maxillary quadrant as study group (group A, $n = 17$) and the other quadrant as control one (group B, $n = 17$). All patients underwent the same protocol: extraction of both upper premolars, two-week interval and mounting of upper and a lower fixed appliances (.022", Roth prescription, GC Orthodontics Europe GmbH®, Breckerfeld, Germany) together with insertion of TISAD (SH 1312-08 AbsoAnchor®, Dentos, Daegu, South Korea). The TISAD were inserted in the maxilla bilaterally between the second premolar the and first molar roots, using the Wrocław method (11). After implantation, the dental assistant drew the assignment of the quadrant designated for corticotomy by drawing the letter "P" (right) or "L" (left) from an opaque envelope. Then, under local anesthesia and using a pilot drill (1 mm diameter) for TISAD (AbsoAnchor®, Dentos, Daegu, South Korea), six perforations, 3-4 mm deep, were drilled through the entire thickness of the cortical plate (Figs. 1, 2), using a rotation speed of 600/min and abundant cooling with saline solution.

During aligning, anterior teeth from 13 to 23 were tied together with a lace-back stainless steel ligature wire. Additionally, the canine brackets were ligated to the TISAD heads in order to prevent the canines from mesial tipping. Eighteen weeks from the beginning of the treatment (at the third follow-up visit), a stainless steel working wire (.016 x .022) with 8-mm hooks crimped between the lateral incisors and the canines was applied and the MOPs were repeated. The TISAD were loaded immediately with closed nickel-titanium coil-springs exerting 150 g of force per side, thus beginning the en masse retraction of incisors and canines. All patients were instructed not to take any



Rycina 1. Znakiem "X" zaznaczone są miejsca wykonywania nawięrtów, 2 przedsionkowo i 2 podniebiennie dystalnie w stosunku do kła oraz podniebiennie: pomiędzy kłem i bocznym zębem siecznym oraz pomiędzy siekaczami danej strony.

Figure 1. The "X" marks the places of drilling, 2 vestibulary and 2 palatally distal to the canine and palatally: between the canine and the lateral incisor and between the incisors.

przywiązano ligaturami metalowymi do główek TISAD, żeby uniknąć mezialnego nachylenia kłów. Osiemnaście tygodni od rozpoczęcia leczenia (na trzeciej wizycie kontrolnej) zastosowano roboczy łuk stalowy (0,016 x 0,022) z 8 mm haczykami zaciśniętymi pomiędzy kłami a siekaczami bocznymi oraz powtórzono zabieg MOPs. TISAD obciążono natychmiastowo za pomocą zamkniętych sprężyn niklowo-tytanowych działających siłą 150 g na stronę, rozpoczynając tym samym retrakcję en masse zębów siecznych i kłów. Wszystkich pacjentów poinstruowano, by przez cały czas zamykania przestrzeni poekstrakcyjnych nie przyjmowali niesteroidowych leków przeciwzapalnych.

Wizyty kontrolne odbywały się co sześć tygodni. Na każdej wizycie mierzono odległości pomiędzy dystalną powierzchnią kła a mezialną powierzchnią drugiego zęba przedtrzonowego w obu kwadrantach szczęki za pomocą cyrkla ortodontycznego i suwmiarki elektronicznej z dokładnością do 0,01 mm. Pomiaru przerywano w momencie stwierdzenia, że luka poekstrakcyjna osiągnęła wymiar resztkowy $d \leq 0,9$ mm. Przyjęto bowiem, że luka o takim rozmiarze domykała się w wyniku działania biomechaniki, a nie w efekcie korytkotomii. Poza tym branie pod uwagę tempa zamykania tak małych luk za fałszowałoby wynik końcowy.

W celu dalszego zaślepienia lekarz dokonujący pomiarów nie wiedział, która grupa jest badaną, a która kontrolną. Ze względu na ruchomość TISAD, trzech pacjentów wykluczono z badania (1 kobieta, 2 mężczyzn). Całkowity proces alokacji pacjentów zestawiono w diagramie CONSORT (Ryc. 3).

W zależności od normalności rozkładu lub jej braku, do porównania takiej zmiennej jak wielkość luki poekstrakcyjnej w grupie badanej (A) i kontrolnej (B) użyto testu t-Studenta lub Wilcozona. Wykorzystano podstawowe statystyki opisowe, takie jak średnia arytmetyczna (średnia), minimum (Min.), maximum (Max.), mediana, pierwszy kwartył (1st Qu.) i trzeci kwartył (3rd Qu.) W celu porównania szybkości zamykania luki po ekstrakcji górnych pierwszych zębów przedtrzonowych w kolejnych okresach obserwacji w obu



Rycina 2. Wiertło pilotujące do mini-implantów firmy AbsoAnchor® (Dentos, Daegu, South Korea) o średnicy 1 mm.

Figure 2. Mini-screw pilot drill AbsoAnchor® (Dentos, Daegu, South Korea) with a diameter of 1 mm.

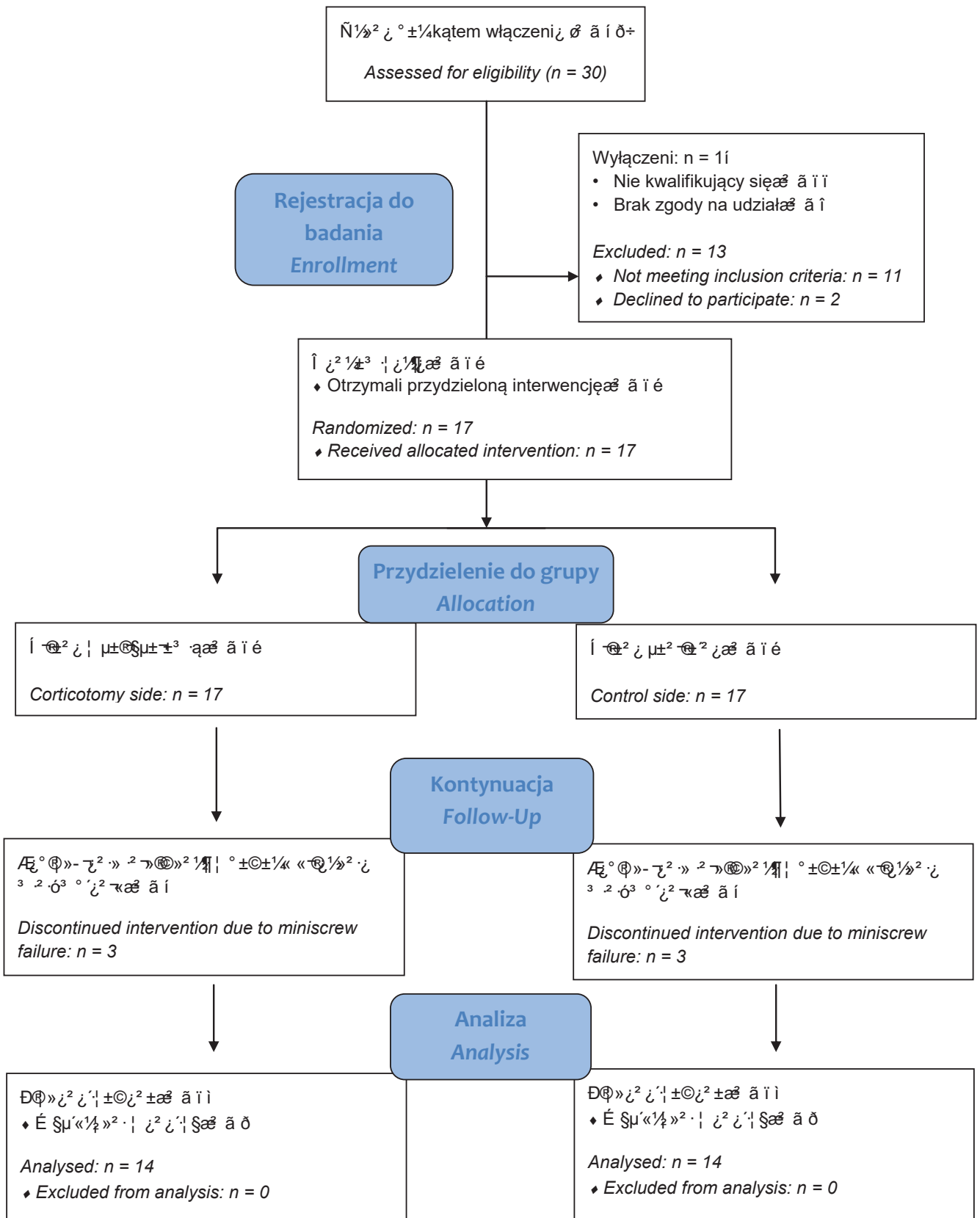
non-steroidal anti-inflammatory drugs during extraction space closure.

The control appointments were scheduled every 6 weeks. The distances between approximate surfaces of the second premolar and the canine in both maxillary quadrants were measured at each visit, using an orthodontic compass and an electronic gauge with an accuracy of .01 mm. Measurements were stopped when the post-extraction gap reached the residual dimension: $d \leq .9$ mm. It was assumed that a gap of this size closed as a result of biomechanics and not as a result of corticotomy; besides, taking into account the rate of closure of such small gaps would bias the final result.

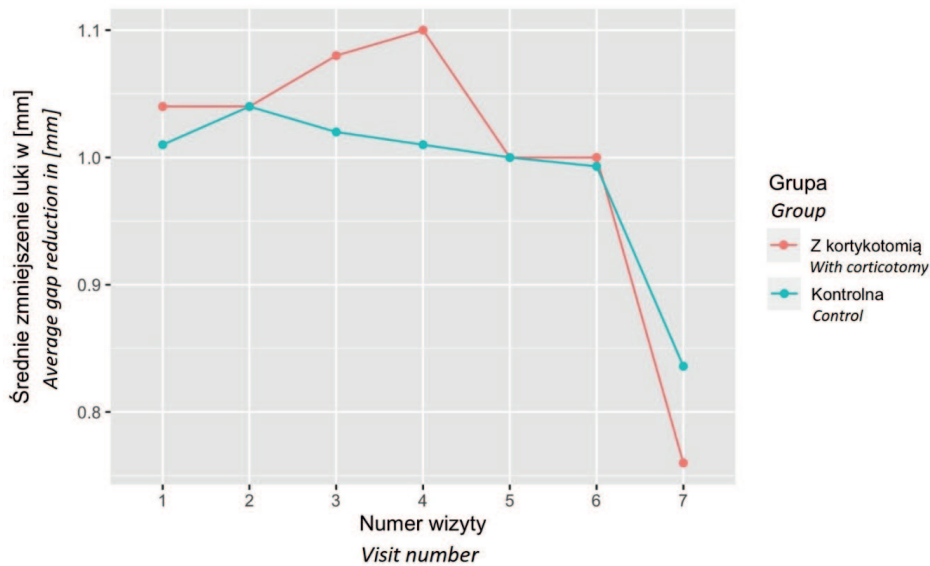
To provide further blinding, the clinician taking the measurements was blinded as to the group under evaluation. Due to TISAD mobility, three patients were excluded from the study (1 female, 2 men). The total patient allocation process was summarized in the CONSORT diagram (Fig. 3).

Either the Student's t-test or the Wilcoxon test was used to compare a variable which was the size of the post-extraction gap in the study (A) and control (B) groups, depending on whether or not the assumption of a normal distribution was met. Basic descriptive statistics were used: the

Effect of the minimally invasive micro-osteoperforations (MOPs) on the orthodontic tooth movement



Rycina nr 3. Diagram CONSORT.
Figure 3. CONSORT flow diagram.



Rycina 4. Średnie pomniejszenie się przestrzeni poekstrakcyjnej pomiędzy kolejnymi wizytami (dla wszystkich pacjentów) [mm] - bez uwzględnienia zmiany długości luki pomiędzy przedostatnią a ostatnią wizytą.

Figure 4. Mean reduction of the post-extraction space between consecutive visits (for all patients) [mm] - without taking into account the change in the length of the gap between the penultimate and the last visit.

grupach wykorzystano test U Manna-Withneya. Obliczenia oraz wykresy sporządzono za pomocą pakietu statystycznego R (wersja 4.0.0).

Wyniki

Badanie ukończyło 14 pacjentów. Przez cały okres leczenia nikt nie zgłaszał dodatkowego bólu ani dyskomfortu po wykonaniu MOPs.

W grupie badanej i kontrolnej średnia wartość luki poekstrakcyjnej wynosiła odpowiednio 6,88 mm oraz 6,85 mm. Testem t-Studenta dla obserwacji sparowanych wykazano, że różnica między grupami, która wyniosła 0,029 mm, była statystycznie nieistotna ($p = 0,104$).

W trakcie retrakcji en masse każdemu pacjentowi wykonano od 6 do 8 pomiarów w obu kwadrantach szczęki, w zależności od tempa zamykania luki poekstrakcyjnej. Jego średnia wartość w trakcie leczenia wyniosła 1 mm/6 tygodni w grupie A i 0,97 mm/6 tygodni w grupie B (Tab. 1). Pomimo tego, że średnie tempo zamykania luki poekstrakcyjnej w grupie A było większe, to test Wilcozona dla obserwacji sparowanych nie wykazał, aby ta różnica była statystycznie istotna ($p = 0,104$).

Między 12 a 24 tygodniem od rozpoczęcia leczenia, a więc pomiędzy drugą a czwartą wizytą kontrolną po pierwszej korykotomii, tempo zamykania luki poekstrakcyjnej rosło w grupie A, natomiast malało w grupie B (Ryc. 4, Tab. 2). Wyniki testu U Manna-Withneya, za pomocą którego w każdym z sześciotygodniowych okresów obserwacji

arithmetical mean (average), the minimum value (Min.), the maximum value (Max.), the median, the first quartile (1st Qu.), and the third quartile (3rd Qu.). The Mann-Withney U test was used to compare the rate of gap closure after extraction of the upper first premolars during subsequent follow-up periods in both groups. Both calculations and graphs were made using the R statistical package (version 4.0.0)

Results

Fourteen patients completed the study. Throughout the treatment, patients did not report any additional pain or discomfort following MOPs.

In the study and control groups, the mean value of post-extraction space was 6.88 mm and 6.85 mm, respectively. The Student's t-test for paired observations showed that the difference between groups, which was .029 mm, was statistically insignificant ($p = .104$).

During the en masse retraction, each patient had 6 to 8 measurements taken in both quadrants of the maxilla, depending on the rate of post-extraction gap closure. Its mean value throughout the treatment was 1 mm/6 weeks in group A and 0.97 mm/6 weeks in group B (Tab. 1). Although the mean rate of post-extraction gap closure was higher in group A, the Wilcoxon test for paired observations, did not show that this difference was statistically significant ($p = .104$).

Between 12 and 24 weeks after the beginning of treatment, that is, between the second and fourth follow-up visits

*Effect of the minimally invasive micro-osteoperforations (MOPs) on the orthodontic tooth movement***Tabela 1. Statystyki opisowe tempa zmniejszenia luki poekstrakcyjnej między kolejnymi pomiarami****Table 1. descriptive statistics of the extent of post-extraction space reduction between successive measurements**

Statystyka Statistics	Min.	1st Qu.	Mediana Median	Średnia Mean	3rd Qu.	Max.
A	0.8	0.97	1.04	1	1.06	1.09
B	0.77	0.98	1.01	0.97	1.01	1.04

Tabela 2. Porównanie pomniejszenia przestrzeni poekstrakcyjnych [mm] pomiędzy kolejnymi wizytami: wyniki testu U Manna-Withney'a**Table 2. Comparison of post-extraction space reduction [mm] between visits: results of Mann-Whitney U test**

Wizyta kontrolna Follow-up visit	Grupa Group	1	2	3	4	5	6	7
A	Retrakcje w toku (n) Retractions in progress (n)	14	14	14	14	14	10	3
	Średnia Mean (+SD)	1.04 (+0.09)	1.04 (+0.06)	1.08 (+0.07)	1.09 (+0.11)	1 (+0.1)	0.94 (+0.07)	0.80 (+0.1)
	Mediana Median (IQR)	1.1 (1 - 1.1)	1 (1 - 1.08)	1.1 (1.1-1.1)	1.1 (1-1.2)	1 (1-1)	0.95 (0.9 - 1)	0.8 (0.75-0.85)
	Zakres Range	0.9 - 1.2	1 - 1.2	0.9-1.2	0.9-1.2	0.8 - 1.2	0.8 - 1	0.7 - 0.9
B	Retrakcje w toku (n) Retractions in progress (n)	14	14	14	14	14	11	3
	Średnia Mean (+SD)	1.01 (+0.08)	1.04 (+0.06)	1.02 (+0.04)	1.01 (+0.09)	1 (+0.07)	0.95 (+0.08)	0.77 (+0.06)
	Mediana Median (IQR)	1 (1-1.1)	1 (1-1.1)	1 (1-1)	1 (0.92-1.1)	1 (1-1)	1 (0.9-1)	0.8 (0.75-0.8)
	Zakres Range	0.9-1.1	0.9 - 1.1	1-1.1	0.9-1.1	0.8-1.1	0.8-1.1	0.7-0.8
p		0.3647	0.7695	.0082	.0597	0.624	0.7292	0.8137

analizowano zachowania luki poekstrakcyjnej, dowiodły, że zamykała się ona statystycznie istotnie szybciej ($p < 0,05$) w grupie A niż w grupie B jedynie pomiędzy 12 a 18 tygodniem leczenia. Pomędzy 18 a 24 tygodniem, czyli bezpośrednio po drugiej koryktotomii, międzygrupowa różnica

after the first corticotomy, the rate of closure of the post-extraction gap increased in group A, while it decreased in group B (Fig. 4, Tab. 2). The results of the Mann-Whitney U test, by which the behavior of the post-extraction gap was analyzed at each of the 6-week observation periods, proved

w tempie zamykania luki poekstrakcyjnej była istotna jedynie na poziomie tendencji ($p = 0,0597$), a w przypadku pozostałych okresów nie występowała ($p > 0,05$).

Średni czas retrakcji en masse w grupie A i B wyniósł odpowiednio, 281,7 i 287,3 dnia. Test Wilcoxon nie wykazał, żeby czas ten w grupie A z koryktotomią był istotnie różny niż w kontrolnej grupie B ($p > 0,05$) (Tab. 3).

that it closed statistically significantly faster ($p < .05$) in group A than in group B only between weeks 12 and 18 of the treatment. Between 18 and 24 weeks, i.e. immediately after the second corticotomy, the between-group difference in the rate of post-extraction gap closure was significant only at the trend level ($p = .0597$) and was not present for the other periods ($p > .05$).

Tabela 3. Porównanie czasu leczenia w grupie A i B: wyniki testu Wilcoxon dla obserwacji sparowanych
Table 3. Comparison of treatment time in group A and B: Wilcoxon test results for paired observations

Statystyka Statistics	Czas leczenia (dni) Treatment time (days)						p	
	Grupa Group	Min.	1 st Qu.	Mediana Median	Średnia Mean	3 rd Qu.		Max.
A		243.8	269.8	277.8	281.7	296.2	326.2	0.108
B		249.6	280.1	288.6	287.3	296	321.6	
Ogółem Total		243.8	270.5	282.9	284.5	296.7	326.2	

Dyskusja

Od kiedy Cunnighan po koniec XIX wieku zaczął stosować pionowe nacięcia kości bez znieczulenia wokół przechylnych siekaczy w szczęce, wielu klinicystów próbowało udoskonalić metodę przyspieszania ruchu zębów (12). Inwazyjne zabiegi Köle, polegające na kombinacji koryktotomii w przestrzeniach międzykorzeniowych i osteotomii ponad wierzchołkami korzeni zębów, nie znalazły wielu zwolenników prawdopodobnie z powodu znacznego ryzyka uszkodzenia tkanek przyzębia i utraty żywotności miazgi (13, 14). Obecnie preferowane są mniej inwazyjne zabiegi, takie jak corticision, piezocision, mikroosteoperforacje (MOPs) i discision (15). Jak dowiedli Teixeira i wsp. wykonywanie MOPs w kości wyrostka zębodołowego przyspiesza ortodontyczny ruch zębów u zwierząt (16). W tym celu badacze nawiercali otwory w szczęce o średnicy i głębokości 0,25 mm, położone 5 mm mezjalnie od pierwszego zęba trzonowego, od razu przykładając do niego siłę mezjalizującą. MOPs wzmocniły ekspresję markerów stanu zapalnego (chemokin i cytokin), prowadząc do wzrostu aktywności osteoklastów, co w konsekwencji przyspieszyło ruch zębów. Po 28 dniach od koryktotomii ruch zębów był statystycznie istotnie większy ($p < 0,05$), w porównaniu do grup bez koryktotomii.

Z kolei Alikhani i wsp. udowodnili, że u ludzi MOPs przyspiesza retrakcję kłów. W ich badaniu, u 10 dorosłych osób z wadą dotylną (II/1) bezpośrednio przed retrakcją wykonano trzy nawiercane (1,5 mm średnicy i 2 do 3 mm głębokości) dystalnie od kłów, za pomocą jednorazowego urządzenia do MOPs (PROPEL Orthodontics, Ossining, NY) (17). Zastosowano jedynie znieczulenie miejscowe, bez potrzeby odślaniania płata śluzówkowo-okostnowego. Zabieg

The mean en masse retraction time was 281.7 and 287.3 days in groups A and B, respectively. The Wilcoxon test did not show that time in the corticotomy A group was significantly different from time in the control B group ($p > .05$) (Tab. 3).

Discussion

Ever since Cunningham started vertical interdental bone cuts around palatally inclined maxillary incisors without the benefit of anesthesia at the end of the XIX century, many clinicians attempted to reinvent methods of accelerating the tooth movement (12). Köle's invasive technique, utilizing a combination of interradicular corticotomies and supra-apical osteotomies, did not find many supporters, probably due to considerable risk of periodontal tissue damage and loss of pulp viability (13, 14). Currently, less invasive techniques are preferred: corticision, piezocision, micro-osteoperforations (MOPs) and discision (15). Teixeira et al. have proven that performing MOPs on alveolar bone accelerates orthodontic tooth movement in animals (16). The authors drilled holes in the maxilla, approximately .25 mm in diameter and depth, 5 mm mesially to the first molar, immediately forcing the latter to move forward. MOPs stimulated the expression of inflammatory markers (chemokines and cytokines) leading to an increase in osteoclast activity, which resulted in acceleration of the rate of tooth movement. Twenty-eight days after corticotomy, the tooth movement was significantly greater ($p < .05$) compared to the groups without corticotomy.

In turn, Alikhani et al. proved that MOPs in humans increase the rate of canine retraction. In their study, 10 adults

Effect of the minimally invasive micro-osteoperforations (MOPs) on the orthodontic tooth movement

MOPs wybrano zatem na podstawie doniesień o małej inwazyjności i skuteczności omawianej techniki, kierując się wynikami badań doświadczalnych i klinicznych. W badaniu Alikhani i wsp. niklowo-tytanowa sprężyna zamknięta i rozciągnięta od główki miniimplantu do ramienia typu power arm dolutowanego do zamka na kle, działała siłą dystalizującą o wartości 100 g (17). Zakres retrakcji obu kłów w szczęce poddano po raz pierwszy ocenie po 28 dniach. Dokonano tego za pomocą suwmiarki elektronicznej, mierząc odległość pomiędzy powierzchniami stycznymi siekaczy bocznych i kłów. Alikhani i wsp. udowodnili, że MOPs istotnie statystycznie zwiększyły szybkość ruchu zębów 2,3-krotnie, w porównaniu z grupą kontrolną, gdzie nie stosowano MOPs przed dystalizacją (17). Pomimo obiecującego wyniku, nie można na jego podstawie przewidzieć długofalowych skutków stosowania MOPs. Co bowiem ważne, w cytowanym badaniu jako odniesienie przyjęto pozycję siekaczy bocznych, która z dużym prawdopodobieństwem ulegała zmianie w trakcie leczenia. Z tego też powodu w naszych pomiarach kierowano się stabilną pozycją drugich zębów przedtrzonowych i pomiarem szerokości łuki na podstawie odległości pomiędzy tymi zębami a kłami.

Od czasu, gdy Alikhani i wsp. opublikowali swoje badania w 2013 r., ocena wpływu MOPs na ortodontyczny ruch zębów u ludzi nie była często wykonywana, ale zdecydowana większość prac dotyczyła zaburzeń z klasą II/1 leczonych ekstrakcjami pierwszych zębów przedtrzonowych, podobnie jak w naszym badaniu (17–30). Jest to zrozumiałe, bowiem u pacjentów z wadą dotylną II/1 rzadko występują przeszkody zgryzowe, co zapobiega wpływaniu sił żucia na szybkość ruchu zębów. Taka biomechanika w pełni potwierdza właściwy dobór naszego materiału badawczego, a także uzasadnia wykluczenie z niego pacjentów ze zgryzem krzyżowym lub zbaczaniem żuchwy podczas ruchu jej przywodzenia.

Piśmiennictwo podaje, że wybór odpowiedniego narzędzia do MOPs, a także termin wykonania tej procedury są kluczowe. W naszym badaniu dowiedziono, że wiertło pilotujące (AbsoAnchor® Dentos, Daegu, South Korea) zapewnia bezpieczną i korzystną pod kątem ekonomicznym technikę. Wiertło pilotujące nie niesie ryzyka uszkodzenia korzenia zęba, bowiem jego perforacja u dorosłych jest możliwa przy nawiercaniu trwającym ponad minutę, podczas gdy do perforacji kości potrzeba tylko kilka sekund. Co więcej, sam kontakt z korzeniem jest źródłem silnego oporu odczuwanego przez klinicystę; wiertło obraca się na próżno lub drży (31). Z wyjątkiem Gulduren i wsp. oraz Raghav i wsp., którzy również używali wiertła do MOPs, inni badacze perforowali kość za pomocą urządzenia Propel lub TISAD (17, 19–21, 23–25, 27–30). W tym miejscu należy zaznaczyć, że miniimplanty i wiertła pilotujące do nich są rutynowo stosowane w praktyce ortodontycznej, a urządzenie Propel jest jednorazowym, ręcznym perforatorem zbliżonym rozmiarem do małego ręcznego śrubokrętu, co stanowi dodatkowy koszt dla pacjenta.

with Class II/1 malocclusion received three perforations (1.5 mm wide and 2 to 3 mm deep) distally to the canines with the use of a disposable MOPs device (PROPEL Orthodontics, Ossining, NY) just before the retraction (17). Only local anesthesia was applied, no muco-periosteal flap was elevated. Thus, the MOPs procedure was chosen following the results of experimental and clinical studies, based on the reports of low invasiveness and efficacy of the discussed technique. In the study by Alikhani et al. a nickel-titanium closed coil spring expanded from a miniscrew head to a power arm on the canine bracket delivered 100 g of the distalizing force (17). Retraction rate of both maxillary canines was measured after 28 days. It was assessed using electronic digital caliper by measuring the distances between lateral incisors and canines. Alikhani et al. proved that MOPs increased the rate of the tooth movement 2.3-fold, which was significantly faster than in control group, where no MOPs was made prior to distalization (17). Regardless admittedly promising result, it is impossible to predict the long-term effects of MOPs from this study. What is important, the cited study took as reference the position of the lateral incisors, which was very likely to change during treatment. For this reason, our measurements were guided by the stable position of the second premolars and the measurement of the gap width based on the distance between these teeth and the canines.

Since Alikhani et al. published their studies in 2013, evaluation of the effects of MOPs on orthodontic tooth movement in humans has not been done frequently, but the vast majority of papers have focused on Class II/1 disorders treated with extractions of the first premolars, as in our study (17–30). This is understandable, since patients with class II/1 malocclusion rarely demonstrate occlusal interferences, which prevents masticatory forces from influencing the rate of tooth movement. Such biomechanics fully confirms the appropriate selection of our study material and justifies the exclusion of patients with crossbite or mandibular deviation during closure movement.

The literature informs that selection of the appropriate tool for the MOPs, as well as the timing of this procedure are crucial. Our study proved that the pilot drill (AbsoAnchor® Dentos, Daegu, South Korea) represents a safe and cost-effective technique. The pilot drill does not carry the risk of damaging the root of the tooth, since it takes more than 1 minute to penetrate the root in adults, whereas the bone perforation lasts only few seconds. Moreover, merely contacting the root is a source of strong resistance experienced by a clinician; the drill rotates in vain or is shaking (31). Except for Gulduren et al. and Raghav et al. who also used drills for MOPs, other researchers perforated bone with either a Propel device or TISAD (17, 19–21, 23–25, 27–30). At this point one has to remember that miniscrews and pilot drills are indeed routinely used in orthodontic practices, however the Propel device is a single-use, manual

Biorąc pod uwagę czas na interwencję MOPs, w naszym badaniu wykonano ją niemal natychmiast po usunięciu zębów przedtrzonowych i powtórzono zabieg cztery miesiące później. Chociaż ekstrakcje mogły zmienić tempo przemieszczania się zębów przez zwiększenie poziomu markerów stanu zapalnego, co mogło zakamuflować efekt pierwszego zabiegu mikroosteoperforacji, to na drugi zabieg nie miały wpływu korzyści z RAP związane z ekstrakcją. W ludzkich kościach długich RAP rozpoczyna się w ciągu kilku dni po zabiegu, zwykle osiąga szczyt po 1–2 miesiącach, a całkowicie ustąpienie może trwać nawet od 6 do 24 miesięcy, chociaż klinicznie czas trwania RAP wynosi około 4 miesięcy (32–34). Dlatego też drugi efekt MOPs w naszym badaniu nie był spotęgowany przez RAP związany z ekstrakcją. Czteromiesięczny interwał czasowy pozwolił na wykorzystanie siły ciągłej pochodzącej z zamkniętych sprężyn NiTi w połączeniu z łukiem roboczym. Takie postępowanie jest zgodne z innymi badaniami, w których MOPs wykonywano 4–6 miesięcy po ekstrakcji i/lub po zakończeniu etapu niwelacji (17, 20–22, 24–25, 27, 29).

W większości cytowanych badań ruch zębów oceniano na podstawie zakresu retrakcji kłów tradycyjną metodą zamykania przestrzeni poekstrakcyjnej (18–24). Jednak w erze TISAD można zmierzyć wpływ MOPs na retrakcję en masse sześciu zębów przednich, co było przedmiotem nielicznych badań (25, 30). Attri i wsp. ocenili 60 pacjentów, których plan leczenia zakładał usunięcie czterech pierwszych zębów przedtrzonowych (25). Po fazie niwelacji i uszeregowaniu zębów oraz po ustąpieniu RAP wywołanego ekstrakcją, 30 pacjentów tworzyło grupę kontrolną, podczas gdy u pozostałych 30 osób z grupy badanej wykonano po trzy perforacje (1,5 mm x 2–3 mm) w przestrzeniach ekstrakcyjnych po obu stronach szczęki i żuchwy za pomocą urządzenia Propel. Perforacje powtarzano co cztery tygodnie przez cały okres retrakcji prowadzonej za pomocą mechaniki ślizgowej i zakotwienia konwencjonalnego. Autorzy stwierdzili statystycznie istotny wzrost tempa ruchu zębów w grupie z MOPs ($p < 0,05$) i wykazali, że średnie tempo zamykania luki poekstrakcyjnej wynosiło 0,89–0,88 mm/miesiąc w grupie z MOPs oraz 0,53–0,63 mm/miesiąc w grupie kontrolnej. W naszym badaniu średnie tempo zamykania luki poekstrakcyjnej było wprawdzie szybsze w grupie A (0,67 mm/miesiąc) niż w grupie B (0,65 mm/miesiąc), ale wartości te były zbliżone do tempa zamykania luki poekstrakcyjnej w grupie bez MOPs w badaniu Attri i wsp. (25). Można to wytłumaczyć faktem, że przednie zęby (od 13 do 23) były związane ósemkową ligaturą stalową. W ten sposób ruch zębów przyspieszony w wyniku RAP mógł zostać zablokowany przez przypuszczalnie wolniejszy ruch zębów w kwadrancie szczęki bez MOPs. Z drugiej strony Attri i wsp. nie zastosowali w swoim protokole zakotwienia absolutnego, co prawdopodobnie skutkowało biomechaniką z wzajemnym zamknięciem luki poekstrakcyjnej. W rezultacie tempo tego procesu wzrosło. Wykluczenie miniimplantów z

perforator similar in size to a small handheld screwdriver that is an additional cost to the patient.

Considering timing for MOPs intervention, in our study it was performed almost immediately after extraction of the premolars and was repeated four months later. Although extractions could change the rate of tooth movement by increasing the level of inflammatory markers, which could obscure effect of the first MOPs, the second one did not benefit from extraction-related RAP. In human long bones, RAP begins within a few days after surgery, typically peaks at 1 to 2 months, and may take even from 6 to 24 months to subside completely, though clinically, the RAP duration time is approximately 4 months (32–34). This is why the second MOPs effect in our study was not compounded by the extraction-related RAP. The 4-month time interval allowed taking advantage of continuous force derived from closed NiTi coil springs in combination with the working archwire. Such a procedure is in accordance with other studies, where MOPs were performed 4–6 months after extractions and/or when the leveling aligning stage was finished (17, 20–22, 24–25, 27, 29).

In majority of the quoted studies the tooth movement was evaluated basing on the canine retraction range in the conventional mode of an extraction space closure (18–24). However, in the TISAD era it was possible to measure the effect of MOPs on en-masse retraction of six anterior teeth, which has been done in a few studies (25,30). Attri et al. evaluated 60 patients whose orthodontic treatment plan called for extraction of four first premolars (25). After leveling and alignment, when the RAP triggered with extraction was gone, 30 patients formed the control group, whereas the other 30 individuals from the study group received three perforations (1.5 mm x 2–3 mm) in the extraction spaces on both sides of the maxilla and the mandible, with the Propel device. Perforations were repeated every 4 weeks throughout the period of retraction conducted with the sliding mechanics and a conventional anchorage. The authors found statistically significant increase in rate of the tooth movement in MOPs group ($p < .05$) and showed that the mean rate of a space closure reached .89 – .88 mm/month in patients who received MOPs, and .53 - .63 mm/month in the control group. In our study, although the mean rate of post-extraction gap closure was faster in group A (.67 mm/month) than in group B (.65 mm/month), these values were similar to the rate of post-extraction gap closure in the group without MOPs in the study by Attri et al. (25). It can be explained by the fact that six anterior teeth (from 13 to 23) were tied together with a stainless steel lace-back ligature. Thus, tooth movement accelerated by RAP may have been blocked by presumably slower tooth movement in the maxillary quadrant without MOPs. On the other hand, Attri et al. did not utilize an absolute

Effect of the minimally invasive micro-osteoperforations (MOPs) on the orthodontic tooth movement

protokołu leczenia, uzasadniane tym, że ich wprowadzenie prawdopodobnie imituje MOPs, zastosowano w niewielu badaniach (24, 26, 27). Zwolennicy TISAD twierdzą bowiem, że stabilne zakotwienie zapewni bardziej przewidywalne wyniki, jeśli chodzi o pomiar postępu zamykania luki poekstrakcyjnej (18–23, 28–30). Raghav i wsp. analizowali szybkość retrakcji en masse po MOPs, ale w przypadku stosowania zakotwienia szkieletowego (30). W tym celu u 30 spośród 60 pacjentów z wadą dotylną II/1 lub protruzją obuszczkową, po ekstrakcjach pierwszych górnych zębów przedtrzonowych lub wszystkich pierwszych zębów przedtrzonowych, bezpośrednio przed retrakcją wykonali pięć otworów na głębokość 5 mm wiertłem o średnicy 2 mm. Pomiary tempa zamykania luki wykonywali co 4 tygodnie przez 4 miesiące. Podobnie jak w naszym badaniu, autorzy stwierdzili, że MOPs nie przyspieszyły tempa retrakcji en masse, chociaż zaobserwowali, że po pierwszych czterech tygodniach retrakcja była istotnie szybsza w grupie badanej w porównaniu z grupą kontrolną ($p = 0,001$), ale ten fenomen nie wystąpił w kolejnych trzech miesiącach. W naszym badaniu tempo zamykania luki poekstrakcyjnej również okresowo wzrosło, jednak finalnie czas ukończenia retrakcji w grupach A i B był podobny, więc omawiane przyspieszenie było klinicznie pomijalne.

Podsumowując, podczas retrakcji en masse w naszym badaniu nie wykazano, aby MOPs wykonane z zastosowaniem wiertła do TISAD przyspieszyły zamykanie luk poekstrakcyjnych. Jeżeli chodzi o zaledwie dwie prace, z którymi moglibyśmy się porównać, podobne wyniki uzyskali Raghav i wsp., natomiast Attri i wsp. dowiedli, że leczenie wspomagane MOPs akceleruje przemieszczanie zębów (25, 30). Niemniej, pomimo retrakcji en masse, przeprowadzonych zarówno w obu tych badaniach, jak i w naszym, odmienna metodologia pomiarów uniemożliwia porównanie bezpośrednio. Jednolity schemat postępowania z większym prawdopodobieństwem pozwoliłby odpowiedzieć na pytanie, czy wykonywanie MOPs zastępujących korytkotomię efektywnie wspomaga szybsze zamykanie luk za pomocą retrakcji en masse.

Biorąc pod uwagę aspekt małej inwazyjności MOPs, istnieje potrzeba dalszych badań tej techniki, szczególnie w poekstrakcyjnych rejonach zanikowych kości wyrostka zębodołowego lub u pacjentów z wrodzonym brakiem drugich zębów przedtrzonowych wymagających mezjalizacji zębów trzonowych zuchwy, aby aktywować uśpiony potencjał kości do przebudowy i lepiej wyeksponować korzyści płynące z MOPs (35).

Wnioski

Zastosowanie nieinwazyjnych MOPs nie wpłynęło znacząco na przyspieszenie retrakcji en masse. Wprawdzie między 12 a 24 tygodniem od rozpoczęcia leczenia luka poekstrakcyjna w grupie badanej zamykała się szybciej, w porównaniu z grupą kontrolną, jednak kliniczna

anchorage in their treatment protocol, which was likely to produce biomechanics resulting in mutual space closure. As a result the rate of the process increased. The exclusion of mini-implants from the treatment protocol, justified by their insertion likely mimicking MOPs, has been used in few studies (24, 26, 27). TISAD advocates claim that stable anchorage provides more predictable results in terms of measuring the progress of space closure (18-23,28-30). Raghav et al. analyzed the rate of en masse retraction after MOPs, but using skeletal anchorage (30). For this purpose, they drilled five holes, 5 mm deep, with a 2 mm drill, immediately before retraction in 30 out of 60 patients with an II/1 malocclusion or bimaxillary protrusion, after extractions of the first upper premolars or all first premolars. They measured the rate of gap closure every 4 weeks for 4 months. Similar to our study, the authors found that MOPs did not accelerate the rate of en masse retraction, although they observed that after the first four weeks retraction was significantly faster in the study group compared to the control group ($p = .001$), but this phenomenon did not occur in the subsequent three months. In our study, the rate of post-extraction gap closure also increased periodically, but the final time to complete retraction in groups A and B was similar, so the discussed acceleration was clinically negligible.

In conclusion, during en masse retraction in our study, MOPs performed with a TISAD drill did not accelerate the closure of post-extraction gaps. In terms of just two papers that we could compare with, similar results were obtained by Raghav et al., while Attri et al. demonstrated that MOPs-assisted treatment accelerates tooth movement (25, 30). However, despite the en masse retraction performed in both studies and ours, the different measurement methodology prevents a direct comparison. A uniform treatment protocol would more likely answer the question of whether performing MOPs in place of corticotomy effectively promotes faster gap closure with en masse retraction.

Considering the minimally invasive aspect of MOPs, there is a need for further studies of this technique, especially in post-extraction regions of alveolar bone atrophy or in patients with congenitally missing second premolars requiring mesialization of mandibular molars to activate the dormant bone remodeling potential and to better expose the benefits of MOPs (35).

Conclusion

The use of noninvasive MOPs did not significantly affect the time of en masse retraction. Although between 12 and 24 weeks after the beginning of treatment, the post-extraction gap closed faster in the study group compared to the control group, the clinical manifestation of this effect was not so apparent, resulting in a similar completion time of retraction.

manifestacja tego efektu nie była tak oczywista, skutkując podobnym czasem ukończenia retrakcji.

Ograniczenia

Mały rozmiar grupy badanej i pomiary wykonane jedynie in vivo to główne ograniczenia naszego badania.

Podziękowania

Badania zostały wsparte finansowo z dotacji Ministerstwa Zdrowia pod numerem STM.B030.18.015 z systemu IT Simple Uniwersytetu Medycznego we Wrocławiu.

Limitations

Small sample size and in vivo measurements are the main limitations of our study.

Acknowledgments

This research was financially supported by the Ministry of Health subsidy according to number STM.B030.18.015 from the IT Simple system of Wrocław Medical University.

Piśmiennictwo / References

- Kurt G, Iseri H, Kısınçısı RS. Rapid tooth movement and orthodontic treatment using dentoalveolar distraction (DAD): long-term (5 years) follow-up of a Class II case. *Angle Orthod* 2010; 80: 597-606.
- Jahanbakhshi MR, Motamedi AMK, Feizbakhsh M, Mogharehabet A. The effect of buccal corticotomy on accelerating orthodontic tooth movement of maxillary canine. *Dent Res J* 2016; 13: 303-8.
- Alghamdi AST. Corticotomy facilitated orthodontics: Review of a technique. *Saudi Dent J* 2010; 22: 1-5.
- Sebaoun JD, Kantarci A, Turner JW, Carvalho RS, Van Dyke TEW, Ferguson DJ. Modeling of trabecular bone and lamina dura following selective alveolar decortication in rats. *J Periodontol* 2008; 79: 1679-88.
- Hassan AH, Al-Fraidi AA, Al-Saeed SH. Corticotomy assisted orthodontic treatment: Review. *Open Dent J* 2010; 4: 159-64.
- Patel N, Waring D, Saksena A. Corticotomy-assisted orthodontics. *Oral Surg* 2014; 7: 59-64.
- Dorfman HS, Turvey TA, Hill C. Alterations in osseous crestal height following interdental osteotomies. *Oral Surg Oral Med Oral Pathol* 1979; 48: 120-5.
- Gantes B, Rathbun E, Anholm M. Effects on the periodontium following corticotomy-facilitated orthodontics: case reports. *J Periodontol* 1990; 61: 234-8.
- Dibart S, Dibart JP. *Practical Osseous Surgery in Periodontics and Implant Dentistry*. Wiley-Blackwell 2011: 196-201.
- Mathews DP, Kokich VG. Accelerating tooth movement: the case against corticotomy-induced orthodontics. *Am J Orthod Dentofacial Orthop* 2013; 144: 5-13.
- Sarul M, Minch L, Park HS, Antoszewska-Smith J. Effect of the length of orthodontic mini-screw implants on their long-term stability: a prospective study. *Angle Orthod* 2015; 85: 33-8.
- Fitzpatrick BN. Corticotomy. *Aust Dent J* 1980; 25: 255-8.
- Kole H. Surgical operation on the alveolar ridge to correct occlusal abnormalities. *Oral Surg Oral Med Oral Pathol Oral Radiol Endod* 1959; 12: 515-29.
- Oliveira DD, de Oliveira BF, Soares RV. Alveolar corticotomies in orthodontics: Indications and effects on tooth movement. *Dental Press J Orthod* 2010; 15: 144-57.
- Lee W. Corticotomy for orthodontic tooth movement. *J Korean Assoc Oral Maxillofac Surg* 2018; 44: 251-8.
- Teixeira CC, Khoo E, Tran J, Chartres I, Liu Y, Thant LM. Cytokine expression and accelerated tooth movement. *J Dent Res* 2010; 89: 1135-41.
- Alikhani M, Raptis M, Zoldan B, Sangsuwon C, Lee YB, Alyami. Effect of micro-osteoperforations on the rate of tooth movement. *Am J Orthod Dentofacial Orthop* 2013; 144: 639-48.
- Khan BN, Mustafa S, Bashir U, Durrani O. Effect of alveocentesis on the rate of tooth movement. *OHDM* 2018; 17: 1-5.
- Aksakalli S, Balaban A, Nazaroglu K, Saglam E. Accelerated Tooth Movement with Orthodontic Mini-Screws. *Case Rep Dent* 2017; 23: 75-91.
- Alkebsi A, Al-Maaitah E, Al-Shorman H, Alhajja EA. Three-dimensional assessment of the effect of micro-osteoperforations on the rate of tooth movement during canine retraction in adults with Class II malocclusion: a randomized controlled clinical trial. *Am J Orthod Dentofacial Orthop* 2018; 153: 771-85.
- Babanouri N, Ajami S, Salehi P. Effect of mini-screw-facilitated micro-osteoperforations on the rate of orthodontic tooth movement: a single-center, split-mouth, randomized, controlled trial. *Prog Orthod* 2020; 21: 7.
- Alqadasi B, Aldhorae K, Halboub E, Mahgoub N, Alnasri A, Assiry A. The Effectiveness of Micro-osteoperforations during Canine Retraction: A Three-dimensional Randomized Clinical Trial. *J Int Soc Prev Community Dent* 2019; 9: 637-45.
- Aboalnaga AA, Salah Fayed MM, El-Ashmawi NA, Soliman SA. Effect of micro-osteoperforations on the rate of canine retraction: a split-mouth randomized controlled trial. *Prog Orthod* 2019; 20: 21.
- Kundi I, Alam MK, Shaheed S. Micro-osteoperforations effects as an intervention on canine retraction. *Saudi Dent J* 2020; 32: 15-20.
- Attri S, Mittal R, Batra P, Sonar S, Sharma K, Raghavan S. Comparison of rate of tooth movement and pain perception during accelerated tooth movement associated with conventional fixed appliances with micro-osteoperforations - a randomised controlled trial. *J Orthod* 2018; 45: 225-33.
- Aksakalli S, Balaban A, Nazaroglu K, Saglam E. Accelerated Tooth Movement with Orthodontic Mini-Screws. *Case Rep Dent* 2017; 23: 75-91.
- Feizbakhsh M, Zandian D, Heidarpour M, Farhad SZ, Fallahi HR. The use of micro-osteoperforations concept for accelerating differential tooth movement. *J World Fed Orthod* 2018; 7: 56-60.
- Gulduren K, Tumer H, Oz U. Effects of micro-osteoperforations on intraoral miniscrew anchored maxillary molar distalization. *J Orofac Orthop* 2020; 81: 126-41.

Effect of the minimally invasive micro-osteoperforations (MOPs) on the orthodontic tooth movement

29. Sivarajan S, Doss JG, Papageorgiou SN, Cobourne MT, Wey MC. Mini-implant supported canine retraction with micro-osteoperforation: a split-mouth randomized clinical trial. *Angle Orthod* 2019; 89: 183-9.
30. Raghav P, Khera AK, Bhasin P. Effect of micro-osteoperforations on rate of space closure by mini-implant supported maxillary anterior en-masse retraction: A randomized clinical trial. *J Oral Biol Craniofac Res* 2021; 11: 185-91.
31. Park HS. Microimplants in orthodontic treatment. *Dentos* 2015: 40-52.
32. Frost HM. The biology of fracture healing. An overview for clinicians. Part II. *Clin Orthop Relat Res* 1989; 248: 294-309.
33. Sanjideh PA, Rossouw PE, Campbell PM, Opperman LA, Buschang PH. Tooth movements in foxhounds after one or two alveolar corticotomies. *Eur J Orthod* 2010; 32: 106-13.
34. Aboul-Ela SM, El-Beialy AR, El-Sayed KM, Selim EM, El-Mangoury NH, Mostafa YA. Miniscrew implant-supported maxillary canine retraction with and without corticotomy-facilitated orthodontics. *Am J Orthod Dentofacial Orthop* 2011; 139: 252-9.
35. Chou MY, Alikhani M. A successful story of translational orthodontic research: Micro-osteoperforation, from experiments to clinical practice. *APOS Trends Orthod* 2017; 7: 6-11.