

Interdyscyplinarne leczenie złożonej wielopłaszczyznowej wady gnatycznej z wykorzystaniem koncepcji FAB (Face Airway Bite) – opis przypadku

Interdisciplinary treatment of complex multilevel gnathic malformation using the Face Airway Bite (FAB) concept – a case report

Rafał Nowak¹ **ADEF** (ORCID ID: 0000-0001-9375-0369)

Anna Aleksandra Olejnik¹ **BGD** (ORCID ID: 0000-0002-6287-8850)

Ada Maria Kaczmarek² **BD** (ORCID ID: 0000-0002-7081-8663)

Katarzyna Jastrzębska² **D**

Wkład autorów: **A** Plan badań **B** Zbieranie danych **C** Analiza statystyczna **D** Interpretacja danych
E Redagowanie pracy **F** Wyszukiwanie piśmiennictwa

Authors' Contribution: **A** Study design **B** Data Collection **C** Statistical Analysis **D** Data Interpretation
E Manuscript Preparation **F** Literature Search

¹ Katedra i Klinika Chirurgii Szczękowo – Twarzowej, Uniwersytet Medyczny we Wrocławiu
Department of Maxillofacial Surgery Wrocław Medical University

² Prywatna praktyka
Private practice

Streszczenie

W ostatnich latach ugruntowała się pozycja leczenia interdyscyplinarnego oraz chirurgii ortognatycznej w leczeniu problemów szkieletowych czaszki twarzowej i towarzyszących im wad zgryzu. Rozwój technik chirurgicznych, metod planowania wspieranych technologią 3D, obserwacje kliniczne oraz analizy efektów leczenia doprowadziły do zmiany

Abstract

In recent years, interdisciplinary treatment and orthognathic surgery have become well established in the treatment of skeletal problems of the facial skeleton and associated malocclusions. The development of surgical techniques, planning methods supported by 3D technology, clinical observations and analyses of treatment outcomes have led to

Adres do korespondencji/*Correspondence address:*

Anna Aleksandra Olejnik
Katedra i Klinika Chirurgii Szczękowo – Twarzowej
Uniwersytet Medyczny we Wrocławiu
e-mail: olej.ania@gmail.com



Copyright: © 2005 Polish Orthodontic Society. This is an Open Access journal, all articles are distributed under the terms of the Creative Commons Attribution-NonCommercial-ShareAlike 4.0 International (CC BY-NC-SA 4.0) License (<http://creativecommons.org/licenses/by-nc-sa/4.0/>), allowing third parties to copy and redistribute the material in any medium or format and to remix, transform, and build upon the material, provided the original work is properly cited and states its license.

myślenia o leczeniu interdyscyplinarnym, którego wcześniej nadrzędnym celem było uzyskanie właściwych relacji okluzyjnych. **Cel.** W artykule przedstawiono przypadek 34-letniej kobiety z wielopłaszczyznową wadą gnatyczną leczoną w sposób ortodontyczno-chirurgiczny zgodnie z koncepcją FAB (Face Airway Bite) zaproponowaną przez G. Williama Arnetta. Planując leczenie, skupiono się na poprawie parametrów definiujących estetykę twarzy zgodnie z analizą cefalometryczną tkanek miękkich (STCA), na kontroli wymiarów dróg oddechowych, a także na uzyskaniu prawidłowej okluzji. **Opis przypadku.** W artykule przedstawiono przypadek 34-letniej kobiety z wielopłaszczyznową wadą gnatyczną leczoną w sposób interdyscyplinarny obejmujący leczenie ortodontyczne i chirurgiczne. W pierwszym etapie konieczne było przeprowadzenie dekomensacji ortodontycznej. Następnie z użyciem oprogramowania NemoFAB (Nemotec, Hiszpania) zaplanowano leczenie chirurgiczne, które przeprowadzono w warunkach oddziału szpitalnego. Ostatnim etapem było leczenie ortodontyczne pozabiegowe oraz zaplanowanie odpowiedniej retencji. **Wyniki.** Leczenie skojarzone ortodontyczno-chirurgiczne w opisywanym przypadku trwało siedemnaście miesięcy. Uzyskano wszystkie zaplanowane cele leczenia: poprawę estetyki twarzy, uśmiechu, okluzji, a także zwiększono wymiary przestrzenne górnych dróg oddechowych na poziomie gardła. **Podsumowanie.** Przedstawiony przypadek obrazuje zastosowanie koncepcji FAB w leczeniu interdyscyplinarnym i potwierdza, że jest to właściwe podejście przy planowaniu i prowadzeniu leczenia interdyscyplinarnego wad szkieletowych. (Nowak R, Olejnik AA, Kaczmarek AM, Jastrzębska K. Interdyscyplinarne leczenie złożonej wielopłaszczyznowej wady gnatycznej z wykorzystaniem koncepcji FAB (Face Airway Bite) – opis przypadku. *Forum Ortod* 2021; 17 (1): 71-84).

Nadesłano: 24.05.2020

Przyjęto do druku: 31.03.2021

<https://doi.org/10.5114/for.2021.105083>

Słowa kluczowe: chirurgia ortognatyczna, interdyscyplinarne leczenie wady zgryzu, uśmiech dziąsłowy, FAB

Wstęp

W ostatnich latach ugruntowała się pozycja leczenia interdyscyplinarnego oraz chirurgii ortognatycznej w leczeniu problemów szkieletowych czaszki twarzowej i towarzyszących im wad zgryzu.

Rozwój technik chirurgicznych, metod planowania wspieranych technologią 3D, obserwacje kliniczne oraz analizy efektów leczenia doprowadziły do zmiany myślenia o leczeniu interdyscyplinarnym, którego wcześniej nadrzędnym celem było uzyskanie właściwych relacji okluzyjnych. Obecnie równorzędnie z uzyskaniem właściwego zgryzu istotne jest uwzględnienie poprawy estetyki twarzy i zachowanie właściwych proporcji przestrzennych w drogach oddechowych.

a change in approaches to interdisciplinary treatment, the primary goal of which used to be to obtain proper occlusal relations. **Aim.** The article presents a case of a 34-year-old woman with a multilevel gnathic defect receiving orthodontic and surgical treatment according to the FAB concept (Face Airway Bite) proposed by G. William Arnett. At the treatment planning stage, we focused on improving parameters defining facial aesthetics according to soft tissue cephalometric analysis (STCA), managing airway dimensions, and achieving proper occlusion. **Case report.** The article presents a case of a 34-year-old woman with a multilevel gnathic defect receiving interdisciplinary treatment including orthodontic and surgical treatment. The first stage required orthodontic decompensation. Then, surgical treatment was planned using NemoFAB software (Nemotec, Spain) and performed in a hospital ward setting. The final step included postoperative orthodontic treatment and adequate retention planning. **Results.** Combined orthodontic-surgical treatment lasted seventeen months in this case. All planned treatment goals were achieved: improvement of facial aesthetics, smile, occlusion, and increased spatial dimensions of the upper airways at the level of the pharynx. **Summary.** This case illustrates the application of the FAB concept in interdisciplinary treatment and confirms that it is an appropriate approach to plan and conduct interdisciplinary treatment of skeletal defects. (Nowak R, Olejnik AA, Kaczmarek AM, Jastrzębska K. Interdisciplinary treatment of complex multilevel gnathic malformation using the Face Airway Bite (FAB) concept – a case report. *Orthod Forum* 2021; 17 (1): 71-84).

Received: 24.05.2020

Accepted: 31.03.2021

<https://doi.org/10.5114/for.2021.105083>

Key words: orthognathic surgery, interdisciplinary malocclusion treatment, gingival smile, FAB

Introduction

In recent years, interdisciplinary treatment and orthognathic surgery have become well established in the treatment of skeletal problems of the facial skeleton and associated malocclusions.

The development of surgical techniques, planning methods supported by 3D technology, clinical observations and analyses of treatment outcomes have led to a change in approaches to interdisciplinary treatment, the primary goal of which used to be to obtain proper occlusal relations. Currently, apart from obtaining a proper occlusion, it is crucial to consider the improvement of facial aesthetics and the maintenance of proper spatial proportions in the airways.

wych (1, 2). Jednym z prekursorów i twórców tych koncepcji jest amerykański chirurg G. William Arnett (3–6).

Cel

W artykule zaprezentowano opis przypadku ogólnie zdrowej 34-letniej kobiety z nieznacznie nasilonym zespołem długiej twarzy, współistniejącym z niedorozwojem poprzecznym szczęki, zgryzem otwartym oraz uśmiechem dziąsłowym, u której w celu otrzymania optymalnych wyników zastosowano leczenie interdyscyplinarne ortodontyczno-chirurgiczne, zaplanowane i przeprowadzone zgodnie z założeniami koncepcji FAB stworzonej przez G. Williama Arnetta.

Opis przypadku

Pacjentka zgłosiła się do Centrum Chirurgii i Estetyki Twarzy we Wrocławiu w celu podjęcia leczenia z powodu niesatysfakcjonującej estetyki twarzy i uśmiechu oraz nieprawidłowości zgryzowych.

Głównymi problemami zgłaszanymi przez pacjentkę był uśmiech dziąsłowy, „cofnięta dolna szczęka”, wąski górny łuk zębowy z widocznymi korytarzami policzkowymi oraz brak możliwości odgryzania pokarmów. Dodatkowo pacjentka skarżyła się na oddychanie przez usta w czasie snu.

Po zebraniu wywiadu przeprowadzono badanie kliniczne obejmujące statyczną i dynamiczną okluzję, analizę rysów twarzy, badanie stawów skroniowo-żuchwowych. Następnie wykonano badania diagnostyczne, na które składały się: zdjęcia twarzy i zgryzu, tomografia stożkowa (CBCT) twarzoczaszki i optyczne skany wewnątrzustne łuków zębowych (Ryc. 1a, 1b).

W badaniu klinicznym nie stwierdzono zaburzeń w zakresie morfologii i funkcji ssz, ruchomość żuchwy była w normie.

Analiza cefalometryczna wykazała niską wartość indeksu świadcząca o relatywnie dużej przedniej dolnej wysokości twarzy, zwiększony kąt inklinacji żuchwy w relacji do przedniego dołu czaszki, zwiększony kąt międzyszczękowy, a także retropozycję żuchwy (tab. 1). Poszczególne składowe analizy cefalometrycznej STCA wg Arnetta względem TVL (True Vertical Line) wykazały między innymi retrognatyczny typ twarzy, strome płaszczyzny zgryzowe szczęki i żuchwy oraz niedostateczną projekcję bródki (Ryc. 2, Tab. 2). Pomiar cefalometryczne górnych dróg oddechowych wskazały na wartości poniżej normy.

Ocena modeli diagnostycznych wykazała zwężony łuk szczęki, wysokie sklepienie podniebienia, zwiększoną wysokość wyrostków zębodołowych, zgryz otwarty w odcinku przednim, zgryz krzyżowy częściowy boczny oraz wady zębowe. Na fotografiach en face pacjentka podczas uśmiechu ukazywała ponad dwa milimetry dziąsła, głównie w odcinkach bocznych, a także prezentowała nieestetyczną linię uśmiechu oraz korytarze policzkowe.

(1, 2). G. William Arnett, an American surgeon, is one of the precursors and developers of these concepts (3–6).

Aim

This paper presents a case report of a generally healthy 34-year-old woman with mild long face syndrome coexisting with maxillary transverse hypoplasia, open bite and gingival smile, who underwent interdisciplinary orthodontic-surgical treatment planned and performed according to the FAB concept by G. William Arnett to obtain optimal outcomes.

Case report

The patient reported to the Center for Facial Surgery and Aesthetics in Wrocław for treatment due to unsatisfactory facial and smile aesthetics and malocclusions.

The patient's main problems included a gingival smile, a "receding mandible", a narrow upper dental arch with prominent buccal corridors, and an inability to bite food. Additionally, the patient complained of mouth breathing during sleep.

After her medical history was taken, a clinical examination including static and dynamic occlusion, facial feature analysis, and temporomandibular joint examination was performed. Subsequently, a diagnostic examination was performed, and it consisted of facial and occlusal images, cone-beam computed tomography (CBCT) of the facial skeleton, and intraoral optical scans of the dental arches (Fig. 1a, 1b).

The clinical examination did not reveal any abnormalities in the morphology and functioning of the TMJ, and the mandibular mobility was normal.

Cephalometric analysis revealed a low index value indicative of a relatively large anterior lower facial height, increased mandibular inclination angle in relation to the anterior cranial fossa, increased maxilla-mandibular plane angle, and mandibular retroposition (Table 1). The individual components of the STCA Arnett's cephalometric analysis relative to TVL (True Vertical Line) showed, among others, a retrognathic facial type, steep occlusal planes of the maxilla and mandible, and inadequate chin projection (Fig. 2, Tab. 2). Cephalometric measurements of the upper airways indicated values below the norm.

The evaluation of diagnostic models revealed a narrowed maxillary arch, high palatal vault, increased alveolar process height, anterior open bite, partial lateral crossbite, and dental defects. In the en face photographs, the patient showed more than two millimetres of gingiva when smiling, mainly in the lateral sections, and presented a smile line that was not aesthetic as well as buccal corridors.

Due to the skeletal nature of this defect, a combined orthodontic-surgical treatment plan was prepared. All aspects

Tabela 1. Wybrane wartości analizy cefalometrycznej przed i po leczeniu: relacje przednio-tylne, relacje pionowe, relacje zębowe**Table 1. Selected values of cephalometric analysis before and after treatment: anteroposterior relations, vertical relations, dental relations**

Relacje przednio-tylne <i>Anteroposterior relations:</i>	Norma <i>Norm</i>	Odchylenie <i>Deviation</i>	Przed <i>Before</i>	Po <i>After</i>	Różnica <i>Difference</i>
SNA	82.0°	±3.0°	76.0	79.2	3.2
SNB	80.0°	±3.0°	71.8	75.6	3.8
ANB	0.0°	±2.0°	4.2	3.6	-0.6
SNPg	81.0°	±3.0°	73.7	78.8	5.1
WITS	0.0	±2.0	2.8	4.9	2.1
H	9.0°	±3.0°	8.4	4.1	-4.3
Nos-warg / <i>Nasolab.</i>	110.0°	±7.0°	123.6	107.4	-16.2
Relacje pionowe <i>Vertical relations</i>	Norma <i>Norm</i>	Odchylenie <i>Deviation</i>	Przed <i>Before</i>	Po <i>After</i>	Różnica <i>Difference</i>
NL-NSL	8.0°	±4.0°	4.2	3.8	-0.4
ML-NSL	28.0°	±5.0°	40.5	36.1	-4.4
ML-NL	20.0°	±7.0°	36.3	32.2	-4.1
Indeks / <i>Index</i>	80.0	±7.0	66.3	68.8	2.5
Relacje zębowe <i>Dental relations</i>	Norma <i>Norm</i>	Odchylenie <i>Deviation</i>	Przed <i>Before</i>	Po <i>After</i>	Różnica <i>Difference</i>
1+:1-	133.0°	±8.0°	121.9	127.9	6
Kąt 1+:NA / <i>1+:NA angle</i>	21.0°	±4.0°	24.9	24.1	-0.8
Kąt 1-:NB / <i>1-:NB angle</i>	24.0°	±4.0°	29.0	24.3	-4.7
1+:NA (mm)	3.7°	±2.0°	3.9	2.4	-1.5
1-:NB (mm)	3.8°	±5.0°	7.3	5.6	-1.7

Ze względu na szkieletowy charakter wady opracowano plan leczenia skojarzonego ortodontyczno-chirurgicznego. Omówiono z pacjentką wszelkie aspekty proponowanego leczenia, jak również opcje alternatywnego postępowania, oraz uzyskano świadomą zgodę na leczenie.

Pacjentka zdecydowała się na podjęcie leczenia interdyscyplinarnego obejmującego leczenie ortodontyczne, chirurgiczne oraz odtwórcze. Celem była poprawa estetyki twarzy, uśmiechu, okluzji, a także utrzymanie lub zwiększenie wymiarów przestrzennych górnych dróg oddechowych na poziomie gardła.

Leczenie ortodontyczne przedoperacyjne

Przygotowanie ortodontyczne do zabiegu operacyjnego obejmowało założenie aparatu stałego górnego i dolnego, z włączeniem wszystkich zębów do łuku. W leczeniu wykorzystano zamki Mini Sprint (Forestadent) w preskrypcji MBT z rozmiarem slotu .022.

W trakcie kolejnych wizyt łuki zębowe zostały uszeregowane najpierw łukami NiTi w sekwencji: .012 NiTi, .014 NiTi, .016 NiTi, .016x.022 NiTi, .019x.025 NiTi, a następnie pozycję zębów i szerokość łuków zębowych utrzymywano łukami stalowymi .019x.025. Ten etap trwał dziesięć miesięcy.

W trakcie badania klinicznego przed rozpoczęciem leczenia dekompensacyjnego zdiagnozowano liczne starcia brzegów siecznych i guzków na poszczególnych zębach. Zatem

of the proposed treatment, as well as options for alternative management, were discussed with the patient and informed consent for treatment was obtained.

The patient decided to start interdisciplinary treatment, including orthodontic, surgical and restorative treatment. The goal was to improve facial aesthetics, smile, occlusion and to maintain or increase the spatial dimensions of the upper airways at the level of the pharynx.

Presurgical orthodontic treatment

Orthodontic preparation for surgery included placement of upper and lower permanent appliance that included all teeth into the arch. Mini Sprint (Forestadent) brackets in the MBT prescription with a slot size of .022 were used for treatment.

During subsequent visits, the dental arches were first aligned with NiTi arches in the sequence: .012 NiTi, .014 NiTi, .016 NiTi, .016x.022 NiTi, .019x.025 NiTi, and then tooth positions and arch width were maintained with .019x.025 steel arches. This stage lasted ten months.

Numerous abrasions of incisal edges and cusps on individual teeth were seen during a clinical examination prior to decompensation treatment. Thus, levelling occurred in such a way that restorative dentistry procedures could have been performed after orthodontic and surgical treatment.

During orthodontic preparation, diagnostic models were prepared to assess the progress of treatment and the extent

Tabela 2. Wybrane parametry analizy cefalometrycznej STCA wg Arnett'a

Table 2. Selected parameters of STCA cephalometric analysis according to Arnett

Parametry zębowo-szkieletowe <i>Dentoskeletal parameters</i>				Pozycja punktów względem TVL <i>Point projections in relations to TVL</i>			
Pomiar <i>Measurement</i>	Wartość <i>Value</i>	Norma <i>Norm</i>	Odchylenie <i>Dif</i>	Pomiar <i>Measurement</i>	Wartość <i>Value</i>	Norma <i>Norm</i>	Odchylenie <i>Dif</i>
Ekspozycja siekacza górnego <i>Upper incisor exposure</i>	2	3.5 ± 1.0	-1.5	Subnasale do Soft Glabella <i>Subnasale to Soft Glabella</i>	-6.8	-8.5 ± 2.4	1.7
Pozycja siekacza górnego względem TVL <i>Upper incisor tip projection in relation to TVL</i>	-16.4	-9.2 ± 2.2	-7.2	Subnasale do Soft Orbital Rim <i>Subnasale to Soft Orbital Rim</i>	-22	-18.7 ± 2.0	-3.3
Tork siekacza górnego <i>Upper incisor torque</i>	60°	57° ± 3°	3°	Soft tissue Cheekbone <i>Soft tissue Cheekbone</i>	-27.4	-2.6 ± 2.4	-6.8
Płaszczyzna okluzji szczęki względem linii TVL <i>Mx occlusal plane in relation to TVL</i>	98°	96° ± 2°	2°	Soft tissue Subpupil <i>Soft tissue Subpupil</i>	-15.6	-14.8 ± 2.1	-0.8
Przednia wysokość szczęki <i>Maxillary anterior height</i>	29.2	25.7 ± 2.1	3.5	Soft tissue Nasal Base <i>Soft tissue Nasal Base</i>	-13.1	-9.0 ± 3.0	-4.1
Pozycja siekacza dolnego względem TVL <i>Lower incisor tip projection in relation to TVL</i>	-19.5	-12.4 ± 2.2	-7.1	Pozycja czubka nosa <i>Nasal Projection</i>	19.8	16.0 ± 1.4	3.8
Tork siekacza dolnego <i>Lower incisor torque</i>	62°	64° ± 3°	-2°	Soft A point <i>Soft A point</i>	-3.6	0.0 ± 1.0	-3.6
Płaszczyzna okluzji żuchwy względem linii TVL <i>Md occlusal plane in relation to TVL</i>	104°	92° ± 2°	12°	Upper lip anterior <i>Upper lip anterior</i>	-3.2	4.5 ± 1.2	-7.7
Wysokość żuchwy (Md1-Me') <i>Md height (Md1-Me')</i>	51.9	48.6 ± 2.4	3.3	Kąt nosowo-wargowy <i>Nasolabial angle</i>	117°	104° ± 7°	13°
Nagryz poziomy (zęby sieczne) <i>Overjet (Mx1-Md1)</i>	3.1	3.2 ± 0.4	-0.1	Kąt wargi górnej <i>Upper lip angle</i>	-10°	12° ± 5°	-22°
Nagryz pionowy (zęby sieczne) <i>Overbite (incisors)</i>	-2.6	3.2 ± 0.7	-5.8	Lower lip anterior <i>Lower lip anterior</i>	-5.1	1.9 ± 1.4	-7
Różnica płaszczyzn okluzji <i>Occlusal plane difference</i>	-6.3	3.6 ± 1.8	-9.9	Soft tissue B point <i>Soft tissue B point</i>	-18.1	-5.3 ± 1.5	-12.8
Nagryz pionowy (zęby trzonowe) <i>Molar overbite</i>	-0.4	1.5 ± 0.5	-1.9	Soft tissue Pogonion <i>Soft tissue Pogonion</i>	-18.2	-2.6 ± 1.9	-15.6
				Throat length <i>Throat length</i>	53.4	58.2 ± 5.9	-4.8
				Warga górna do czubka nosa <i>Upper lip to nose</i>	23	12.3 ± 1.3	10.7

Drogi oddechowe *Airways*

Pomiar <i>Measurement</i>	Wartość <i>Value</i>	Norma <i>Norm</i>	Odchylenie <i>Dif</i>
Długość podniebienia miękkiego <i>Soft palate length</i>	36.9	36.5 ± 5.5	0.4
Pomiar dróg oddechowych na wysokości punktu A <i>Airway measurement at the A point height PAS - A</i>	18.2	17.6 ± 2.6	0.6
Pomiar dróg oddechowych na wysokości punktu Mx1 <i>Airway measurement at the Mx1 point height PAS - Mx1</i>	4.6	12.8 ± 3.2	-8.2
Pomiar dróg oddechowych na wysokości punktu B <i>Airway measurement at the B point height PAS - B</i>	7.1	13.9 ± 3.5	-6.8
Pomiar dróg oddechowych na wysokości punktu kostnego Pogonion <i>Airway measurement at the height of Pogonion osseous point PAS - Pog</i>	8.8	16.0 ± 4.4	-7.2
Odległość kości gnykowej do trzonu żuchwy <i>Hyoid to Mandible Body Distance</i>	-17.3	15.0 ± 1.0	-32.3

niwelacja nastąpiła w taki sposób, aby po leczeniu ortodontyczno-chirurgicznym było możliwe przeprowadzenie zabiegów z zakresu stomatologii odtwórczej.

W trakcie przygotowania ortodontycznego wykonywano modele diagnostyczne w celu oceny postępów leczenia i zakresu wymaganych przesunięć zębowych. Bezpośrednio przed zabiegiem ortognatycznym założono łuki operacyjne fragmentaryczne, przecięte w miejscach zaplanowanych osteotomii, z indywidualnie doginanymi haczykami, wykonane ze stalowego łuku .019x.025.

Haczyki służące do wiązań międzyszczękowych podczas zabiegu i w okresie pooperacyjnym w łuku górnym i dolnym zostały dołączone pomiędzy pierwszymi zębami siecznymi, drugimi zębami siecznymi i kłami, kłami i pierwszymi zębami przedtrzonowymi oraz między drugimi zębami przedtrzonowymi i pierwszymi zębami trzonowymi.

Na podstawie przygotowanych modeli okluzji ostatecznej wykonano bierny łuk podniebienny Goshgariana w taki sposób, aby pasował w okresie pooperacyjnym i utrzymywał nową, zwiększoną szerokość górnego łuku zębowego.

Planowanie leczenia chirurgicznego

Cztery tygodnie przed planowanym terminem zabiegu wykonano tomografię stożkową twarzoczaszki (CBCT), fotografie twarzy i zgryzu, optyczne skany wewnątrzustne oraz badanie kliniczne z weryfikacją naturalnego położenia głowy NHP (Natural Head Position) i pomiarami antropometrycznymi według karty badania pacjenta z wadą szkieletową stosowaną w Centrum Chirurgii i Estetyki Twarzy we Wrocławiu.

Zebrane dane wykorzystano w procesie planowania leczenia chirurgicznego, które wykonano przy użyciu oprogramowania NemoFab (Nemotec, Hiszpania). Etapami procesu planowania 3D (3D Virtual Surgical Planning) była analiza cefalometryczna tkanek miękkich STCA (Soft Tissue Cephalometric Analysis) według Arnetta–Gunsona i przygotowanie planu 2D na podstawie zdjęcia bocznego głowy CTP (Cephalometric Treatment Planning), zgodnie z normami wynikającymi z STCA.

Dane badania klinicznego i pomiary w STCA to podstawy w przygotowaniu CTP, którego etapami są: ustalenie prawidłowej okluzji (overbite i overjet), zaplanowanie pozycji horyzontalnej i wertykalnej siekaczy szczęki, zmiana nachylenia płaszczyzny okluzji wpływającej na poprawę projekcji bródki i nosa oraz ocena potrzeby ewentualnej genioplastyki (7).

U pacjentki CTP zakładał wysunięcie szczęki i jej impakcję w odcinku przednim, ze względu na stwierdzony w badaniu klinicznym uśmiech dziąsłowy i dotylną pozycję siekaczy i wargi górnej względem TVL w STCA; wysunięcie żuchwy do osiągnięcia prawidłowej okluzji i rotację kompleksu szczęka/żuchwa w kierunku przeciwnym do ruchu wskazówek zegara (Counterclockwise Rotation) ze względu na ujawnioną w STCA nieprawidłową projekcję bródki i pomiary szerokości górnych dróg oddechowych poniżej normy (Ryc. 3).

of required tooth shifts. Immediately before orthognathic surgery, fragmented surgical arches were placed, cut at the sites of planned osteotomies, with individually bent hooks made of .019x.025 steel arch.

Hooks used for intermaxillary fixation during surgery and in the postoperative period in the upper and lower arch were bent between first incisors, second incisors and canines, canines and first premolars, and between second premolars and first molars.

Based on the prepared final occlusion models, a passive Goshgarian transpalatal bar was prepared to fit in the postoperative period and maintain the new increased width of the upper dental arch.

Planning surgical treatment

Four weeks before a scheduled surgery, cone-beam computed tomography (CBCT) of the facial skeleton, facial and occlusal photographs, optical intraoral scans and clinical examination with verification of the natural head position (NHP) and anthropometric measurements according to the patient examination chart for patients with skeletal defects used at the Center for Facial Surgery and Aesthetics in Wrocław were performed.

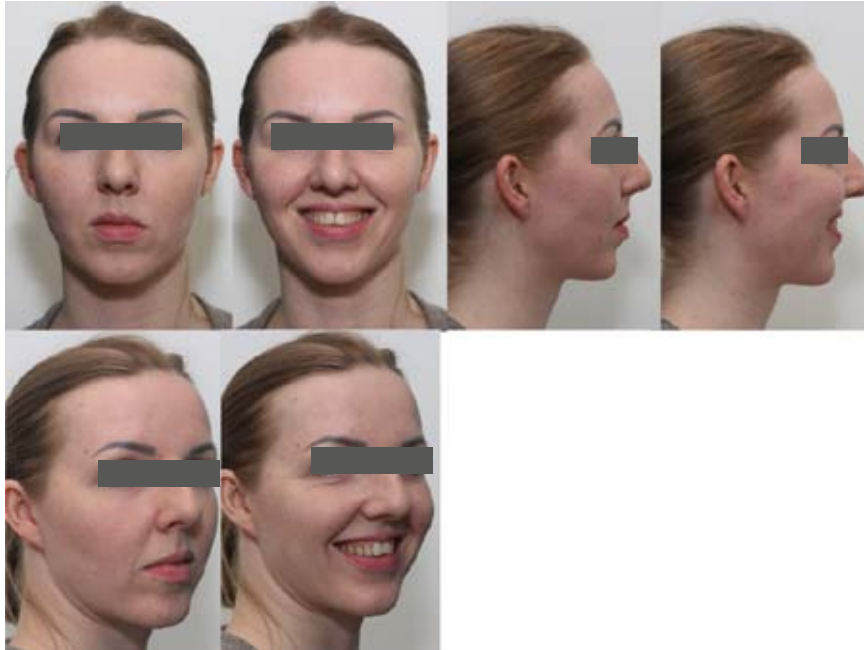Collected data were used in the surgical treatment planning process, which was performed using NemoFab software (Nemotec, Spain). Stages of the 3D Virtual Surgical Planning included Soft Tissue Cephalometric Analysis (STCA) according to Arnett–Gunson and preparation of a 2D plan based on a lateral cephalogram (Cephalometric Treatment Planning, CTP), according to the standards derived from STCA.

Clinical examination data and STCA measurements are the essential elements in the CTP preparation with the following stages: establishing the correct occlusion (overbite and overjet), planning a horizontal and vertical position of maxillary incisors, changing the inclination of the occlusal plane to improve the projection of the chin and nose, and assessing the need for a possible genioplasty (7).

In our patient, CTP included maxillary protrusion and anterior impaction due to a gingival smile found on the clinical examination and the posterior position of incisors and upper lip relative to the TVL on STCA; mandibular protrusion to achieve normal occlusion and counterclockwise rotation of the maxilla/mandible complex due to an inadequate chin projection revealed on STCA and below-normal upper airway width measurements (Fig. 3).

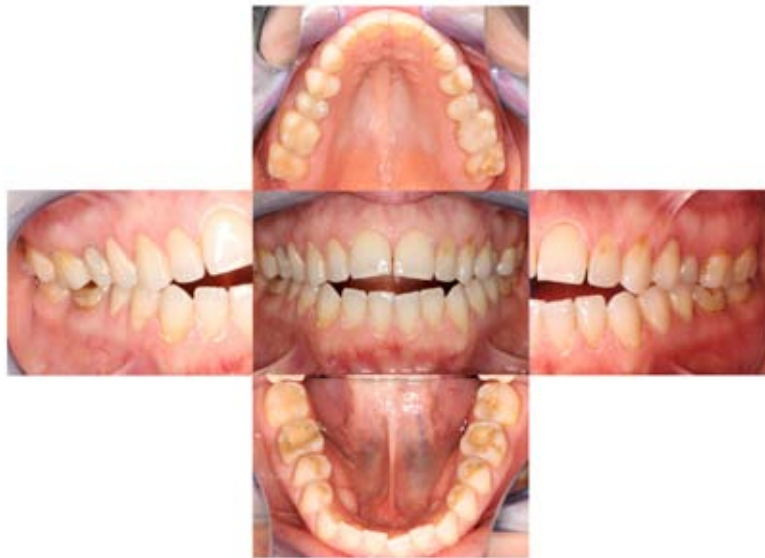The 2D plan (CTP) was then transferred to 3D reality, which allowed to control the symmetry and dimensions of the skeletal system in all planes and to determine the target occlusion. Due to a deficit in the upper arch width and anterior open bite, the patient was scheduled for maxillary segmentation.

The final surgical treatment plan consisted of BSSO modo Obwegeser–Epker, segmental LeFort I corrective maxillary osteotomy, bimaxillary protrusion, Md-Mx complex CCW rotation, and anterior maxillary impaction (Fig. 4).



Rycina 1a. Zdjęcia twarzy przed leczeniem.

Figure 1a. Facial photographs before treatment.



Rycina 1b. Zdjęcia wewnątrzustne przed leczeniem.

Figure 1b. Intraoral photographs before treatment.

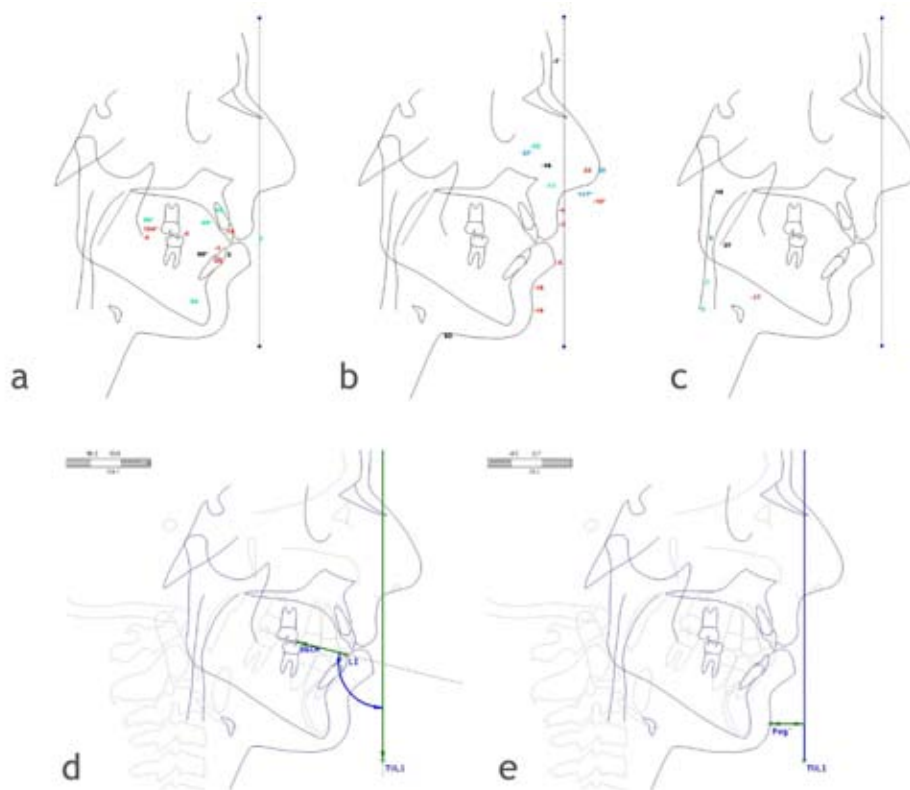
Plan 2D (CTP) następnie przeniesiono do rzeczywistości 3D, co umożliwiło kontrolę symetrii i wymiarów układu kostnego we wszystkich płaszczyznach oraz ustawienie docelowej okluzji. Ze względu na deficyt szerokości łuku górnego i zgryz otwarty w odcinku przednim u pacjentki zaplanowano segmentację szczęki.

Ostatecznie plan leczenia chirurgicznego składał się z korekcyjnej osteotomii żuchwy BSSO modo Obwegeser-Epker,

The final planning step was to generate a surgical template using a 3D printer.

Surgical procedure

The sequence of surgery stages was planned taking into account the maxillary segmentation, significant counterclockwise rotation of the maxillary and mandibular complex, the creation of spaces in the lateral maxillary osteotomy line



Rycina 2. Wybrane parametry analizy cefalometrycznej STCA wg Arnett'a:

A - zębowo-szkieletowe, B - projekcje punktów tkanek miękkich względem TVL (true vertical line), C - drogi oddechowe, D - inklinacja płaszczyzny okluzji żuchwy, E - Projekcja punktu skórny Pogonion.

Figure 2. Selected parameters of STCA cephalometric analysis according to Arnett:

A - dento-skeletal, B - projections of soft tissue points relative to TVL (true vertical line), C - airways, D - mandibular occlusal plane inclination, E - pogonion skin point projection.

segmentowej korekcyjnej osteotomii szczęk LeFort I, obuszczkowego wysunięcia, rotacji kompleksu Md-Mx CCW i impakcji szczęki w odcinku przednim (Ryc. 4).

Ostatnim etapem planowania było wygenerowanie szablonu operacyjnego wyprodukowanego za pomocą drukarki 3D.

Zabieg operacyjny

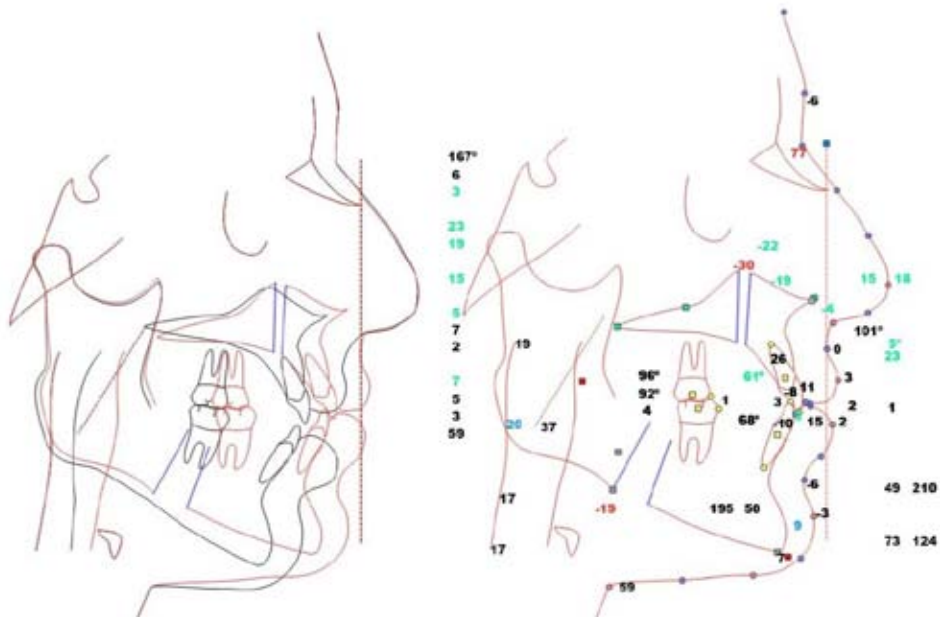
Sekwencję etapów zabiegu operacyjnego zaplanowano, biorąc pod uwagę segmentację szczęki, znaczną rotację Counterclockwise kompleksu szczęki i żuchwy, powstanie przestrzeni w linii osteotomii szczęki w odcinku bocznym, wymagające przeszczepu kości (Downgrafting of the Posterior Maxilla), znaczny doprzedni ruch kompleksu szczęki i żuchwy. Wymienione przesłanki przemawiały za wykonaniem osteotomii żuchwy w pierwszym etapie zabiegu (Mandible First Approach) (8).

W znieczuleniu ogólnym w typowy sposób z dostępu wewnątrzustnego wykonano obustronną skośną osteotomię żuchwy według Obwegesera w modyfikacji Epkera (9, 10).

requiring bone grafting (Downgrafting of the Posterior Maxilla), significant anterior movement of the maxillary and mandibular complex. The rationale mentioned above supported the performance of mandibular osteotomy in the first stage of the procedure (Mandible First Approach) (8).

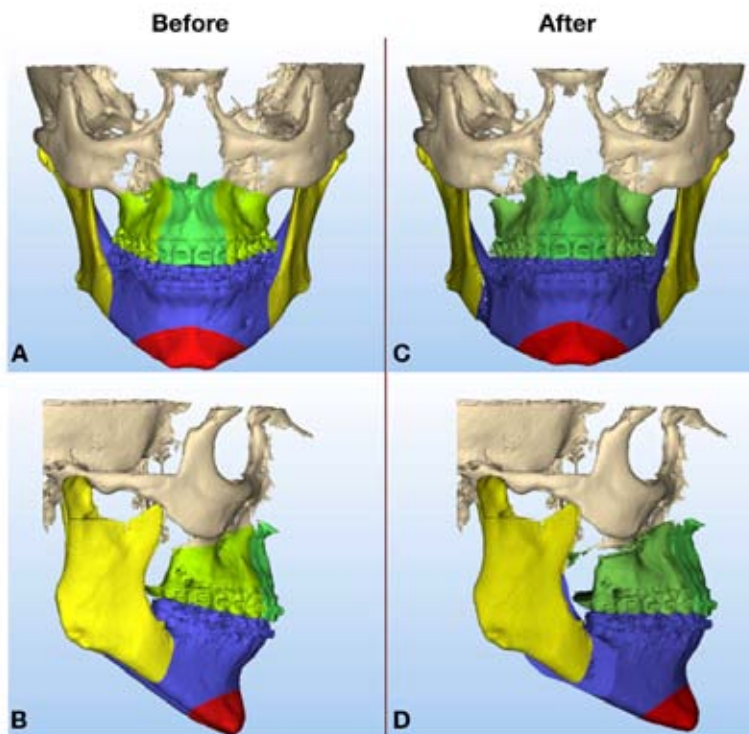
Under general anaesthesia, bilateral oblique mandibular osteotomy according to Obwegeser with Epker modification was performed in a typical way from intraoral access (9, 10). After stabilising osteotomised mandibular fragments using osteosynthesis in their new positions, Le Fort I maxillary osteotomy was performed with its segmentation into four parts – according to the surgical plan, the osteotomy lines were between teeth 12/13 and 22/23. Once the maxillary segments were stabilised in planned positions, they were also connected using osteosynthesis. Osteotomy gaps in the maxilla were then filled with autologous bone grafts taken previously from the mandible, and wounds were closed tightly with sutures.

A previously prepared palatal arch was then placed to stabilise the intraoperatively obtained maxillary width, and to control an overbite in the postoperative period, two inter



Rycina 3. CTP cephalometric treatment plan - plan operacyjny 2D: rotacja w kierunku przeciwnym do ruchu wskazówek zegara oraz wysunięcie szczęki i żuchwy, impakcja w odcinku przednim i segmentacja szczęki.

Figure 3. CTP cephalometric treatment plan - 2D surgical plan: counterclockwise rotation and protrusion of the maxilla and mandible, anterior impaction and segmentation of the maxilla.



Rycina 4. Plan leczenia chirurgicznego (3D) składał się z korekcyjnej osteotomii żuchwy BSSO modo Obwegeser-Epker, segmentowej korekcyjnej osteotomii szczęk LeFort I, obuszczękowego wysunięcia, rotacji kompleksu Md-Mx CCW i impakcji szczęki w odcinku przednim.

Figure 4. The surgical treatment (3D) plan consisted of BSSO modo Obwegeser-Epker, segmental LeFort I corrective maxillary osteotomy, bimaxillary protrusion, Md-Mx complex CCW rotation, and anterior maxillary impaction.

Po ustabilizowaniu za pomocą osteosyntezy fragmentów osteotomijnych żuchwy w nowej pozycji wykonano osteotomię szczęki modo Le Fort I wraz z jej segmentacją na cztery części – zgodnie z planem zabiegowym linie osteotomii przebiegały między zębami 12/13 oraz 22/23. Po ustabilizowaniu segmentów szczęki w zaplanowanym położeniu również zespolono je za pomocą osteosyntezy. Następnie szczeliny osteotomijne w szczęcie uzupełniono autologicznymi przeszczepami kostnymi pobranymi uprzednio z żuchwy i zamknięto szczelnie rany szwami.

Następnie założono wcześniej przygotowany łuk podniebienny stabilizujący otrzymaną śródoperacyjnie szerokość szczęki, a w celu kontroli nagryzu pionowego w okresie pooperacyjnym implantowano dwie śruby do wiązania międzyszczękowego IMF (Inter Maxillary Fixation) w linii podrodkowej w szczęcie i żuchwie.

Leczenie operacyjne przeprowadzono w Katedrze i Klinice Chirurgii Szczękowo-Twarzowej UM we Wrocławiu. Hospitalizacja pacjentki przebiegła bez powikłań.

Leczenie ortodontyczne pooperacyjne

W okresie pozabiegowym łuki operacyjne zostały utrzymane przez okres sześciu tygodni, a śruby IMF – siedem tygodni po operacji.

W tym czasie stosowano wyciągi elastyczne międzyszczękowe, w rozmiarach 1/8" 3.5 oz/100 g, 3/16" 4.5 oz/130 g oraz 3/16" 6 oz 170 g, zarówno z wykorzystaniem łuków operacyjnych jak i śrub IMF. Pacjentka pozostawała pod opieką fizjoterapeuty i wykonywała zalecone ćwiczenia rehabilitacyjne mające na celu poprawę funkcji mięśni biorących udział w artykulacji i żuciu.

Sześć tygodni po zabiegu łuki operacyjne zostały zdjęte i rozpoczęto leczenie ortodontyczne zmierzające do stabilizacji okluzji (Ryc. 5a i 5b).

Sekwencja łuków w okresie pooperacyjnym w szczęcie była następująca: .016x.022 NiTi, .019x.025 NiTi oraz .019x25 łuk stalowy, w żuchwie początkowo .017x.025 NiTi, a następnie łuk stalowy .019x.025.

Łuk podniebienny Goshgariana został zdjęty po czterech miesiącach od leczenia chirurgicznego, a leczenie ortodontyczne zakończono sześć miesięcy po operacji, uzyskując skoordynowane szerokości i długości łuków zębowych, zębową relację klasy I, prawidłowe wartości nagryzu poziomego i pionowego oraz prawidłowe zaguzkowanie. Jako aparaty retencyjne zastosowano retainer stały klejony w odcinku 33–43 oraz górną płytkę Hawleya z łukiem okrężnym.

Wyniki

Leczenie skojarzone ortodontyczno-chirurgiczne trwało siedemnaście miesięcy. Uzyskano wszystkie zaplanowane cele: poprawę estetyki twarzy, uśmiechu, okluzji, a także zwiększono wymiary przestrzenne górnych dróg

maxillary fixation (IMF) screws were implanted in the midline in the maxilla and mandible.

Surgical treatment was performed in the Chair and Department of Maxillofacial Surgery, Medical University of Wrocław. The patient's hospitalisation was without complications.

Postsurgical orthodontic treatment

In the postoperative period, surgical arches were maintained for six weeks and IMF screws for seven weeks after the surgery.

At this time, intermaxillary elastics were used, in sizes 1/8" 3.5 oz/100 g, 3/16" 4.5 oz/130 g, and 3/16" 6 oz/170 g, with both surgical arches and IMF screws. The patient remained under the care of a physiotherapist and performed prescribed rehabilitation exercises aimed at improving the function of muscles involved in articulation and chewing.

Six weeks after the surgery, surgical arches were removed, and orthodontic treatment was started to stabilise the occlusion (Fig. 5a and 5b).

The sequence of arches in the postoperative period in the maxilla was: .016x.022 NiTi, .019x.025 NiTi, and .019x25 steel arch; in the mandible, initially .017x.025 NiTi followed by .019x.025 steel arch.

The Goshgarian transpalatal bar was removed four months after surgical treatment, and orthodontic treatment was completed six months after the surgery, achieving coordinated dental arch widths and lengths, Class I dental relationship, normal values of overjet and overbite, and normal intercuspation. Retention appliances included a permanent retainer bonded in sections 33–43 and an upper Hawley plate with a circular arch.

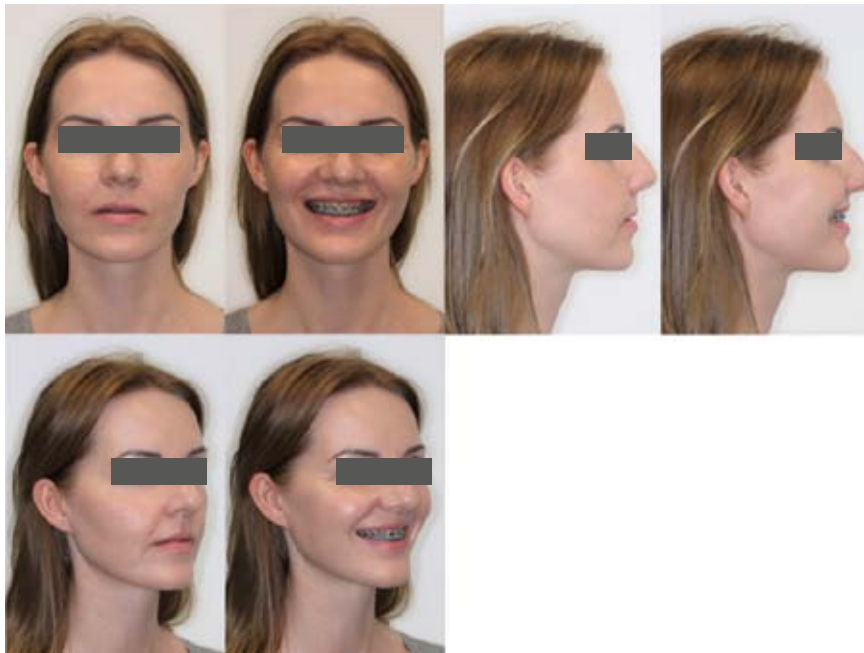Results

Combined orthodontic-surgical treatment lasted seventeen months. All planned goals were achieved: improvement of facial aesthetics, smile, occlusion, and increased spatial dimensions of the upper airways at the level of the pharynx (Fig. 6, 7). The patient was extremely satisfied with the treatment outcomes. A subjective feeling of increased sleep quality was an additional positive effect reported by the patient.

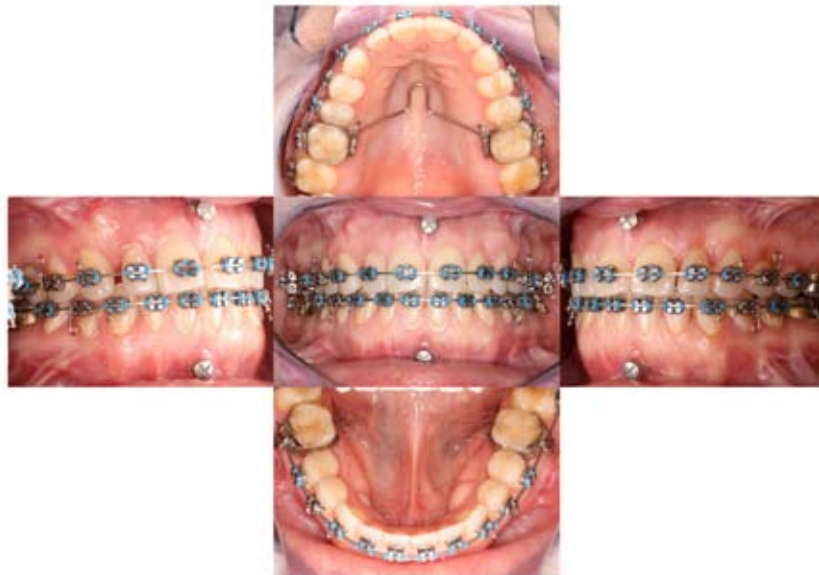
Discussion

The origins of orthognathic surgery date back to the 19th century. In 1849, Hullihen, an American surgeon, performed the first corrective surgery of the mandible in a female patient who had developed a deformity due to burns (11). The actual development of this discipline is inextricably linked with Professor Hugo Obwegeser, who is considered the founder of modern orthognathic surgery (8, 11).

In the 1990s, Arnett presented a cephalometric analysis based on soft tissue position (Soft Tissue Cephalometric



Rycina 5a. Zdjęcia twarzy 6 tygodni po zabiegu operacyjnym.
Figure 5a. Facial photographs 6 weeks after the surgery.



Rycina 5b. Zdjęcia wewnątrzustne 6 tygodni po zabiegu operacyjnym.
Figure 5b. Intraoral photographs 6 weeks after the surgery.

oddechowych na poziomie gardła (Ryc. 6, 7). Pacjentka była bardzo zadowolona z efektów leczenia. Dodatkowym pozytywnym skutkiem zgłaszanym przez pacjentkę było subiektywne odczucie podniesienia jakości snu.

Dyskusja

Początki chirurgii ortognatycznej sięgają XIX wieku. W 1849 roku amerykański chirurg Hullihen przeprowadził pierwszą operację korekcyjną żuchwy u pacjentki, u której doszło

Analysis, STCA) to determine the impact of orthodontic and surgical management on facial aesthetics (6).

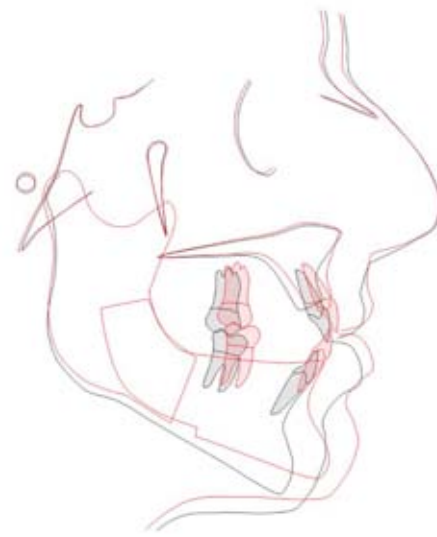
In order to eliminate the limitations of traditional cephalometric analyses, based mainly on measurements of the relationships of osseous and dental structures, STCA additionally includes measurements of soft tissue points in the middle and lower facial height and measurements of the upper airway width that were introduced a few years later (7).

do jej deformacji na skutek poparzenia (11). Właściwy rozwój tej dyscypliny nierozdzielnie wiąże się z profesorem Hugo Obwegeserem, który jest uważany za twórcę współczesnej chirurgii ortognatycznej (8, 11).

W latach 90. ubiegłego wieku Arnett przedstawił analizę cefalometryczną opartą o położenie tkanek miękkich STCA (Soft Tissue Cephalometric Analysis) w celu określenia wpływu postępowania ortodontycznego i chirurgicznego na estetykę twarzy (6).

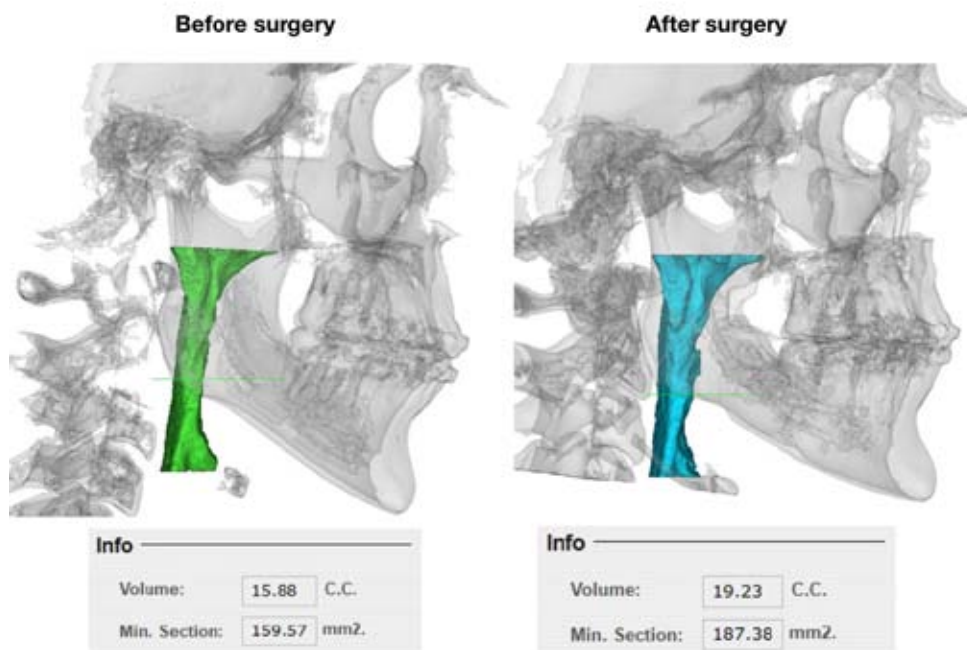
W celu eliminacji ograniczeń tradycyjnych analiz cefalometrycznych, opartych głównie na pomiarach stosunków struktur kostnych i zębowych, STCA zawiera dodatkowo pomiary punktów tkanek miękkich środkowego i dolnego piętra twarzy oraz wprowadzone kilka lat później pomiary szerokości górnych dróg oddechowych (7).

STCA jest narzędziem pomagającym określić docelową estetykę profilu, okluzję i utrzymanie lub poprawę proporcji przestrzennych w drogach oddechowych u pacjentów z wadami gnatycznymi (7).



Rycina 6. Superimpozycja obrysów zdjęć cefalometrycznych bocznych przed i po zabiegu.

Figure 6. Superimposition of outlines of pre- and post-operative lateral cephalograms.



Rycina 7. Wymiary przestrzenne górnych dróg oddechowych na poziomie gardła przed i po zabiegu.

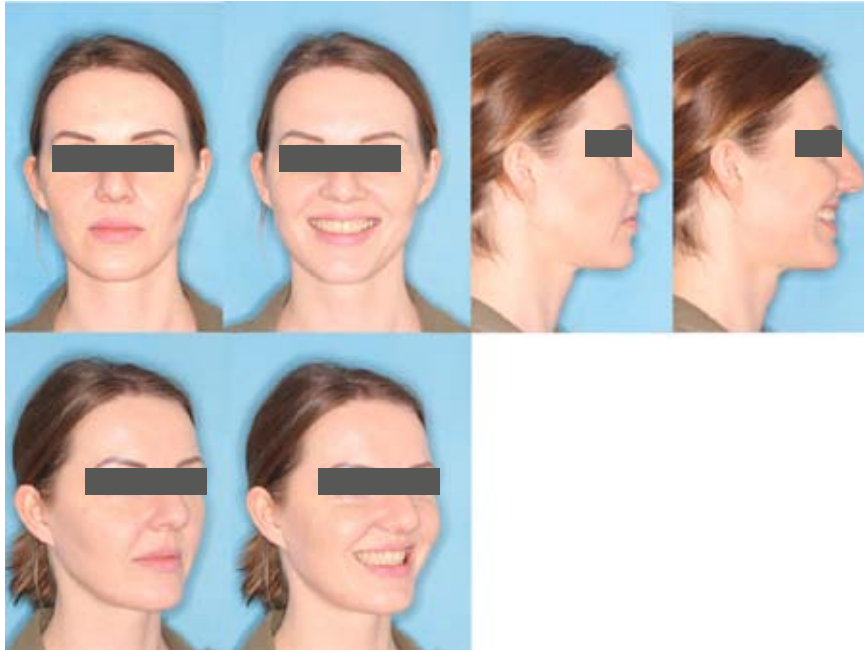Figure 7. Spatial dimensions of the upper airways at the level of the pharynx before and after the procedure.

Rozwój koncepcji leczenia ortognatycznego zawierał w sobie w różnych proporcjach poprawę warunków zgryzowych, poprawę estetyki i morfologii twarzy oraz właściwe zarządzanie drogami oddechowymi.

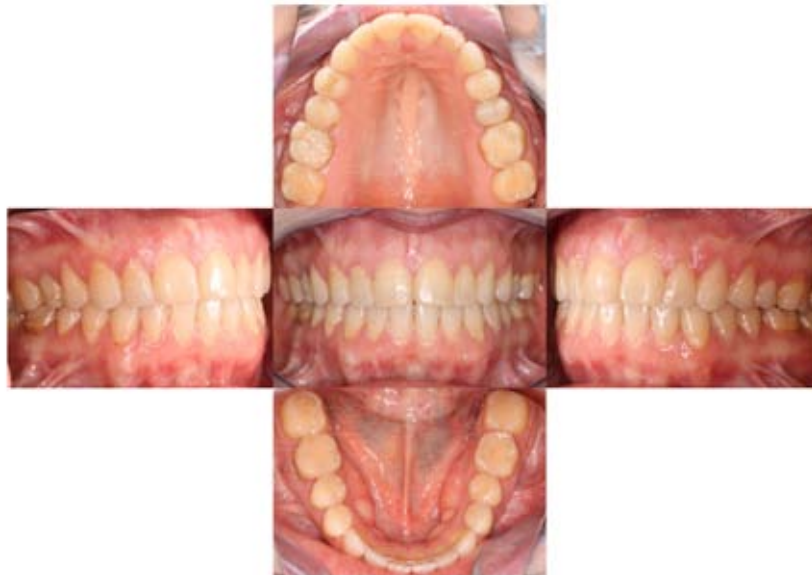Arnett rozwinął swoją koncepcję, określając ją mianem FAB (Face Airway Bite), uważając, że głównym celem leczenia jest poprawa estetyki twarzy, następnie utrzymanie lub

STCA is a tool to help determine target profile aesthetics, occlusion, and maintenance or improvement of airway spatial proportions in patients with gnathic defects (7).

The development of a concept of orthognathic treatment included, in different proportions, improvement of occlusal conditions, improvement of facial aesthetics and morphology, and proper airway management.



Rycina 8a. Zdjęcia twarzy 15 miesięcy po zabiegu operacyjnym.
Figure 8a. Facial photographs 15 months after the surgery.



Rycina 8b. Zdjęcia wewnątrzustne 15 miesięcy po zabiegu operacyjnym.
Figure 8b. Intraoral photographs 15 months after the surgery.

poprawa relacji w drogach oddechowych i finalnie zapewnienie właściwych warunków zgryzowych (12). Odpowiada to oczekiwaniom pacjentów, którzy zgłaszając się do leczenia z powodu wad szkieletowych, bardzo często stawiają na pierwszym miejscu chęć poprawy estetyki i morfologii twarzy (1, 13, 14).

Podczas przygotowania ortodontycznego nie zmieniono szerokości łuków zębowych, a jedynie skorygowano przed-sionkowo-językową i przed-sionkowo-podniebienną pozycję

Arnett elaborated on his concept by referring to it as FAB (Face Airway Bite), believing that the main objective of treatment was to improve facial aesthetics, and then to maintain or improve airway relations and finally to provide proper occlusal conditions (12). It corresponds to the expectations of patients who, when seeking treatment for skeletal defects, relatively often prioritise the desire to improve facial aesthetics and morphology (1, 13, 14).

zębów względem kości wyrostka zębodołowego. Niedobór szerokości górnego łuku zębowego wynikał z niedorozwoju poprzecznego szczęki i dlatego nie podjęto próby jego poszerzenia metodami ortodontycznymi. Również zgryz otwarty w odcinku przednim, który został zdiagnozowany jako problem szkieletowy, nie był korygowany na etapie przygotowania ortodontycznego i pozostał do korekty chirurgicznej.

Dokumentacja po okresie obserwacji wynoszącym rok i trzy miesiące pokazuje stabilność efektów leczenia (Ryc. 8a, 8b). Jednakże w przypadku leczenia zgryzu otwartego i tendencji do recydywy ten okres jest stosunkowo krótki, dlatego wymagana jest dalsza obserwacja.

Podsumowanie

W koncepcji FAB nie tylko prawidłowe warunki zgryzowe, ale również estetyka twarzy i właściwe relacje w drogach oddechowych stanowią o kierunku planowania leczenia chirurgiczno-ortodontycznego.

Przedstawiony przypadek obrazuje zastosowanie koncepcji FAB w leczeniu interdyscyplinarnym i potwierdza, że jest to właściwe podejście przy planowaniu i prowadzeniu interdyscyplinarnego leczenia tego rodzaju wad.

During orthodontic preparation, the width of dental arches was not changed, but only vestibulo-lingual and vestibulo-palatal positions of teeth in relation to the alveolar bone were corrected. The deficiency of the upper dental arch width resulted from the transverse maxillary underdevelopment, and therefore no attempt was made to widen it with orthodontic methods. Also, the anterior open bite, which had been diagnosed as a skeletal problem, was not corrected at the orthodontic preparation stage, and surgical correction was scheduled.

Documentation after a follow-up period of one year and three months shows that treatment outcomes are stable (Fig. 8a, 8b). However, in the case of treatment of an open bite and tendency to relapse, this period is relatively short, so further follow-up is required.

Summary

In the FAB concept, not only correct occlusal conditions but also facial aesthetics and proper airway relations determine the direction of surgical-orthodontic treatment that should be planned.

This case illustrates the application of the FAB concept in interdisciplinary treatment and confirms that it is an appropriate approach to plan and conduct interdisciplinary treatment of this type of defects.

Piśmiennictwo / References

- Al-Hadi N, Chegini S, Klontzas ME, McKenny J, Heliotis M. Patient expectations and satisfaction following orthognathic surgery. *Int J Oral Maxillofac Surg* 2019; 48: 211-6.
- Schwitzer JA, Albino FP, Mathis RK, Scott AM, Gamble L, Baker SB. Assessing Patient-Reported Outcomes Following Orthognathic Surgery and Osseous Genioplasty. *J Craniofac Surg* 2015; 26: 2293-8.
- Arnett GW, Bergman RT. Facial keys to orthodontic diagnosis and treatment planning - part I. *Am J Orthod Dentofacial Orthop* 1993; 103: 299-312.
- Arnett GW, Bergman RT. Facial keys to orthodontic diagnosis and treatment planning - part II. *Am J Orthod Dentofacial Orthop* 1993; 103: 395-411.
- Arnett GW, RP McLaughlin. Facial and dental planning for orthodontists and oral surgeons. Elsevier 2004.
- Arnett GW, Jelic JS, Kim J, Cummings DR, Beress A, Worley M. Soft tissue cephalometric analysis: diagnosis and treatment planning of dentofacial deformity. *Am J Orthod Dentofacial Orthop* 1999; 116: 239-53.
- Arnett GW, Gunson MJ. Esthetic treatment planning for orthognathic surgery. *J Clin Orthod* 2010; 3: 196-200.
- Perez D, Ellis E. III Implications of Sequencing in Simultaneous Maxillary and Mandibular Orthognathic Surgery. *Atlas Oral Maxillofacial Surg Clin N Am* 2016; 24: 45-53.
- Trauner R, Obwegeser H. The surgical correction of mandibular prognathism and retrognathia with consideration of genioplasty. Part I. Surgical procedures to correct mandibular prognathism and reshaping of chin. *Oral Surg Oral Med Oral Path* 1957; 10: 667-89.
- Trauner R, Obwegeser H. The surgical correction of mandibular prognathism and retrognathia with consideration of genioplasty. Part II. Operating methods for micrognathia and disocclusion. *Oral Surg Oral Med Oral Path* 1957; 10: 899-909.
- Nowak RM. Rys historyczny chirurgii ortognatycznej. *Dent Med Probl* 2014; 1: 131-5.
- Paoli JR, Dodart L, Lauwers F, Boutault F, Fabie M. Cephalometric study of changes in the upper airways after orthognathic surgery. Significance in the management of obstructive sleep apnea syndromes. *Rev Stomatol Chir Maxillofac* 1996; 97: 38-46.
- Pacheco-Pereira C, Abreu LG, Dick BD, De Luca Canto G, Paiva SM, Flores-Mir C. Patient satisfaction after orthodontic treatment combined with orthognathic surgery: A systematic review. *Angle Orthod* 2016; 86: 495-508.
- Sun H, Shang HT, He LS, Ding MC, Su ZP, Shi YL. Assessing the Quality of Life in Patients With Dentofacial Deformities Before and After Orthognathic Surgery. *J Oral Maxillofac Surg* 2018; 76: 2192-201.