

Leczenie ortodontyczne pacjentów z dysplazją obojczykowo-czaszkową Systematyczny przegląd piśmiennictwa

Orthodontic treatment of patients with cleidocranial dysplasia Systematic review of the literature

Barbara Lizończyk¹ **A B C D E F** (ORCID ID: : 0000-0003-0732-9768)

Kinga Pielech¹ **B C D E F** (ORCID ID: 0000-0003-0812-2806)

Maria Panaś² **A B**

Wojciech Stós¹ **A B D E** (ORCID ID: 0000-0003-4836-5562)

Wkład autorów: **A** Plan badań **B** Zbieranie danych **C** Analiza statystyczna **D** Interpretacja danych
E Redagowanie pracy **F** Wyszukiwanie piśmiennictwa

Authors' Contribution: **A** Study design **B** Data Collection **C** Statistical Analysis **D** Data Interpretation
E Manuscript Preparation **F** Literature Search

¹ Katedra Ortodoncji, Instytut Stomatologii, Wydział Lekarski, Uniwersytet Jagielloński Collegium Medicum, Kraków
Department of Orthodontics, Dental Institute, Faculty of Medicine, Jagiellonian University, Medical College, Cracow

² Zakład Chirurgii Stomatologicznej, Instytut Stomatologii, Wydział Lekarski, Uniwersytet Jagielloński Collegium Medicum, Kraków
Department of Oral Surgery, Dental Institute, Faculty of Medicine, Jagiellonian University, Medical College, Cracow

Streszczenie

Zespół obojczykowo-czaszkowy (CCD) jest rzadką chorobą genetyczną, dziedziczną autosomalnie dominująco, niewykazującą predylekcji do płci. Występuje z częstotliwością 1:1000 000. Pacjenci z CCD charakteryzują się patognomicznym wyglądem, a różnorodność fenotypów (izolowane zaburzenia zębowe, postać łagodna, postać ciężka) wiąże

Abstract

The cleidocranial dysplasia (CCD) is a rare autosomal dominantly inherited genetic disease that does not have a gender predisposition. It occurs in a frequency of 1:1,000,000. Patients with cleidocranial dysplasia are characterized by pathognomonic appearance and a variety of phenotypes (isolated dental disorders, mild form, severe form) are

Adres do korespondencji/*Correspondence address:*

Barbara Lizończyk
Katedra Ortodoncji
ul. Montelupich 4/108
31-155 Kraków
e-mail: blizonczyk@gmail.com



Copyright: © 2005 Polish Orthodontic Society. This is an Open Access journal, all articles are distributed under the terms of the Creative Commons Attribution-NonCommercial-ShareAlike 4.0 International (CC BY-NC-SA 4.0) License (<http://creativecommons.org/licenses/by-nc-sa/4.0/>), allowing third parties to copy and redistribute the material in any medium or format and to remix, transform, and build upon the material, provided the original work is properly cited and states its license.

się z typem mutacji (delecje, insercje, nonsense, missense) genu RUNX2, który jest zlokalizowany na krótkim ramieniu chromosomu 6 (6p21). Wyróżnia się triadę objawów: hipoplazję obojczyków, liczne zęby dodatkowe i zatrzymane oraz opóźnione zarastanie szwów czaszkowych. Z powodu rzadkiego występowania tego zespołu nie ma wielu publikacji na temat leczenia pacjentów z CCD. **Cel.** Celem artykułu jest przedstawienie systematycznego przeglądu piśmiennictwa na temat pacjentów z dysplazją obojczykowo-czaszkową leczonych ortodontycznie. **Materiał i metody.** Dokonano systematycznego przeglądu piśmiennictwa baz danych PubMed i Scopus, a także czasopism Journal of Stomatology, Dental and Medical Problems oraz Forum Ortodontyczne do grudnia 2019 roku. Czternaście artykułów spełniło kryteria włączające. **Wyniki.** Zebrane dane wskazują na konieczność interdyscyplinarnego leczenia pacjentów z CCD, chirurgiczno-ortodontycznego, w wybranych przypadkach wspomaganego zabiegami z zakresu chirurgii szczękowo-twarzowej, leczeniem protetycznym lub implantoprotetycznym, endodontycznym czy periodontologicznym. W piśmiennictwie przedstawiono cztery protokoły interdyscyplinarnego leczenia choroby. Ze względu na rzadkie występowanie choroby, niewielką liczbę opisanych wyleczonych przypadków oraz różny i złożony każdorazowo obraz kliniczny wady, sposób postępowania leczniczego z należytą ostrożnością powinien być dobrany do konkretnego pacjenta. **(Lizończyk B, Pielech K, Panaś M, Stós W. Leczenie ortodontyczne pacjentów z dysplazją obojczykowo-czaszkową. Systematyczny przegląd piśmiennictwa. Forum Ortod 2020; 16 (4): 307-17).**

Nadesłano: 25.09.2020

Przyjęto do druku: 15.12.2020

<https://doi.org/10.5114/for.2020.102228>

Słowa kluczowe: dysplazja obojczykowo-czaszkowa, dysosteoza obojczykowo-czaszkowa, leczenie chirurgiczno-ortodontyczne, przegląd systematyczny

Wstęp

Zespół obojczykowo-czaszkowy (CCD, Cleidocranial Dysplasia) jest rzadką chorobą genetyczną, dziedziczną autosomalnie dominująco, niewykazującą predylekcji do płci. Występuje jako spontaniczna mutacja z częstotliwością 1:1 000 000 u około 20–40% chorych na CCD (1). Schorzenie jest uwarunkowane mutacją genu RUNX2, który zlokalizowany jest na krótkim ramieniu chromosomu 6 (6p21). Gen RUNX2 koduje czynnik transkrypcyjny CBFA1 i odpowiada za prawidłową morfogenezę zębów (przez pośrednictwo w interakcjach pomiędzy komórkami epitelialnymi i mezenchymalnymi). Ten sam gen warunkuje kostnienie zarówno na podłożu łącznotkankowym, jak i chrzęstnym, kontroluje różnicowanie komórek prekursorowych w osteoblasty oraz

associated with the type of mutation (deletions, insertions, nonsense, missense) of the RUNX2 gene, which is located on the short arm of chromosome 6 (6p21). A triad of symptoms is distinguished: clavicular hypoplasia, multiple impacted teeth and supernumerary teeth and delayed cranial suture healing. Due to the rarity of the disease only a small number of cases were described. **Aim.** The aim of the article is to present a systematic review of the literature of patients with cleidocranial dysplasia treated orthodontically. **Material and methods.** A systematic review of the literature of PubMed and Scopus databases as well as Polish periodicals such as Journal of Stomatology, Dental and Medical Problems and Forum Ortodontyczne until December 2019 was conducted. Fourteen articles met the inclusion criteria. **Results.** The collected data indicate the need for interdisciplinary treatment of patients with cleidocranial dysplasia, orthodontic surgery, in selected cases supported by maxillofacial surgery, prosthetic or implantoprothetic, endodontic or periodontological treatment. There are four protocols for interdisciplinary treatment of the disease in the literature. Due to the rarity of the disease only a small number of cases were described. Structured treatment protocols should be carefully adapted to each individual case. **(Lizończyk B, Pielech K, Panaś M, Stós W. Orthodontic treatment of patients with cleidocranial dysplasia. Systematic review of the literature. Orthod Forum 2020; 16 (4): 307-17).**

Received: 25.09.2020

Accepted: 15.12.2020

<https://doi.org/10.5114/for.2020.102228>

Key words: cleidocranial dysplasia, cleidocranial dysostosis, surgical-orthodontic treatment, systematic review

Introduction

The cleidocranial dysplasia (CCD) is a rare autosomal dominantly inherited genetic disease that does not have a gender predisposition. It occurs as a spontaneous mutation in a frequency of 1: 1 000 000 in about 20-40% of CCD cases (1). This disease is caused by a mutation of the RUNX2 gene - coding the CBFA1 transcription factor - located on the short arm of chromosome 6 (6p21). The RUNX2 gene encodes the transcription factor CBFA1 and is responsible for normal tooth morphogenesis (by mediating interactions between epithelial and mesenchymal cells). The same gene determines ossification on both connective tissue and cartilage substrates, controls the differentiation of precursor cells into osteoblasts, and the maturation and proliferation of chondrocytes (2, 3, 4). The research of Lossdorfer et al. has shown that people with RUNX2 mutation of the missense type have decreased mRNA expression for the factor activating the differentiation and osteoclast activity. Reduction

dojrzwianie i proliferację chondrocytów (2, 3, 4). Badania Lossdorfera i wsp. wykazały, u osób z mutacją RUNX2 typu zmiana sensu, zmniejszoną ekspresję mRNA dla czynnika aktywującego różnicowanie i aktywność osteoklastów. Zmniejszenie aktywności osteoklastów w CCD wiąże się z niedostateczną resorpcją kości wyrostka zębodołowego i brakiem resorpcji korzeni zębów mlecznych, a co za tym idzie, z opóźnionym wyrzynaniem zębów stałych. Znaczące zróżnicowanie w nasileniu objawów klinicznych CCD uwiadczenia się w stopniu mutacji (5, 6, 7).

Pierwsze doniesienia na temat anomalii kostnych w obrębie obojczyków zostały opisane przez Martina w 1765 roku, przy czym część źródeł podaje, że pierwszy przypadek pacjenta z cechami typowymi dla dysplazji obojczykowo-czaszkowej znajdziemy u Moranda w 1766 roku. Scheuthauer w 1871 r. szczegółowo scharakteryzował przypadek chorego, u którego występowały zmiany zarówno w obrębie obojczyków, jak i czaszki. Zaburzenia w rozwoju uzębienia i szczęk związane z CCD jako pierwszy opisał Hesse. W 1897 r. Marie i Sainton zaproponowali termin dyzostoza obojczykowo-czaszkowa dla zaburzeń rozwojowych w obrębie czaszki i obojczyków. Od roku 1969 obowiązuje nazwa dysplazja obojczykowo-czaszkowa (8, 9).

Pacjenci z CCD charakteryzują się patognomonicznym wyglądem. Wyróżnia się triadę objawów: hipoplazję obojczyków, liczne zęby nadliczbowe i zatrzymane oraz opóźnione zarastanie szwów czaszkowych (2, 5, 10). W 10% przypadków obserwuje się aplazję jednego lub obu obojczyków. Powoduje to hipermobilność obręczy barkowej i możliwość zetknięcia ramion przed klatką piersiową (11). Wśród pacjentów z CCD bardzo często można również zaobserwować niski wzrost, wąską klatkę piersiową, wyraźnie opadające ramiona i długą, zniekształconą szyję na skutek dysplazji mięśni przyczepiających się do obojczyka. Mutacja genu powodująca chorobę wyraźnie wpływa na kości pochodzenia błoniastego, co może się objawiać opóźnionym zrośnięciem spojenia łonowego, skrzywieniem kręgosłupa (skolioza, kifoza), koślawością kolan, płaskostopiem i nieprawidłowo rozwiniętymi dłońmi. Opisywana jest dysfunkcja trąbki słuchowej w konsekwencji częstych zakażeń ucha środkowego lub nawet utrata słuchu. Zaburzenia te nie mają wpływu na rozwój umysłowy (1, 2, 5, 6). Cimen sugeruje zwiększone ryzyko występowania zaburzeń stawów skroniowo-żuchwowych u pacjentów z CCD na tle nieprawidłowości morfologicznych szkieletu (12).

Z objawów w obrębie twarzowej części czaszki można wyróżnić brachycefalię (spłaszczenie czaszki powstałe na skutek przedwczesnego zarośnięcia szwu strzałkowego), wygięcie kości czołowej i ciemieniowej spowodowane opóźnionym zarastaniem ciemiączek, przerost kości potylicznej, tworzenie kości Wormiana, szeroką nasadę nosa oraz hiperteloryzm (13). Pacjenci z CCD cechują się wklęsłym profilem twarzy związanym z niedorozwojem kości szczęk, jarzmowych, łzowych i nosowych oraz przeciwnym do ruchu

of osteoclast activity in CCD is associated with insufficient bone resorption of the alveolar process and a lack of root resorption of deciduous teeth, and thus delayed eruption of permanent teeth. Significant differences in the severity of clinical symptoms of CCD are revealed in the degree of mutation (5, 6, 7).

The first reports of bone anomalies within the clavicles were described by Martin in 1765. According to other sources, the first case of a patient with cleidocranial dysplasia was described by Morand in 1766. In 1871, Scheuthauer described a case in which there were both defects within the clavicles and the skull. Hesse first described in detail teeth and jaw defects associated with CCD. In 1897, Marie and Sainton proposed the term cleidocranial dysostosis for developmental disorders in the skull and clavicles. The name cleidocranial dysplasia has been used since 1969 (8, 9).

Patients with cleidocranial dysplasia are characterized by pathognomonic appearance. A triad of symptoms is distinguished: clavicular hypoplasia, multiple impacted teeth and supernumerary teeth and delayed cranial suture healing (2, 5, 10). In 10% of cases an aplasia of one or both clavicles is observed. This causes a hypermobility of the shoulder girdle and the possibility to cross the arms in front of the chest (11). Among CCD patients, very often low growth, narrow chest, clearly drooping shoulders and a long, distorted neck due to muscle dysplasia attaching the clavicle is registered. The disease-causing gene mutation clearly affects membranous bones, which can be manifested by delayed pubic symphyses, spine curvatures (scoliosis, kyphosis), knee valgus, flat feet, hand malformations or trumpet dysfunctions, and consequently frequent middle ear infections or even hearing loss. These disorders do not affect the mental development (1, 2, 5, 6). Cimen suggests an increased risk of temporomandibular joint disorders in patients with CCD due to morphological skeletal abnormalities (12).

Facial cranial symptoms include brachycephaly (flattening of the skull resulting from premature overgrowth of the sagittal suture), frontal and parietal bone flexion due to delayed ophthalmic overgrowth, occipital bone hypertrophy, Vormian bone formation, broad epiphysis, and hypertelorism (13). Patients are characterized by a concave face profile associated with hypoplasia of the jaw, zygomatic, lacrimal and nasal bones and the counter-clockwise (anteriorrotation) mandibular growth pattern (3). Vertical facial growth is also disturbed – it is reduced due to hypoplasia of the alveolar bone (13). According to some authors, skeletal class III is caused by hypoplasia of the maxilla and hyperplasia of the mandible (1). Patients with CCD have an increased risk of developing a cleft palate (1) as well as a gothic palate (9).

Among the most common manifestations in terms of dentition, there are many impacted teeth, supernumerary teeth, delayed exfoliation of deciduous teeth, microdontia, enamel and cementum hypoplasia, malformations and shortening

wskazówek zegara (anteriorotacyjnym) wzorcem wzrostu żuchwy (3). Pionowy wzrost twarzy – zmniejszony z powodu hipoplazji kości wyrostka zębodołowego – jest także zaburzony (13). Według niektórych autorów III klasa szkieletowa to wynik hipoplazji szczęki i hiperplazji żuchwy (1). U pacjentów z CCD zwiększone jest również ryzyko rozwoju rozszczepu podniebienia (1), a także podniebienia gotyckiego (9).

Wśród najczęstszych objawów w zakresie uzębienia można wyróżnić liczne zęby zatrzymane, zęby nadliczbowe, opóźnione wypadanie zębów mlecznych, mikrodoncję, hipoplazję szkliwa i cementu, malformacje i skrócenie korzeni zębów (4, 7). Torbiele okołozębowe tworzące się wokół zębów zatrzymanych skutkują ich ekstopowym położeniem (14). Anomalie zębowe i szkieletowe prowadzą często do zgryzu krzyżowego (5).

Cechy charakterystyczne CCD (triada objawów):

- hipoplazja lub aplazja obojczyków
- opóźnione zarastanie szwów czaszkowych
- liczne zęby nadliczbowe i zatrzymane (Ryc. 1).

Objawy CCD w obrębie całego ciała:

- hipoplazja obojczyków
- dysplazja kości
- brachycefalia
- opóźnione zarastanie szwów czaszkowych
- wyniosłość kości potylicznej
- wygięcie kości czołowej i ciemieniowej
- kości Wormiana
- niski wzrost
- skrzywienie kręgosłupa
- zniekształcenie szyi wynikające z dysplazji mięśni przyczepiających się do obojczyka
- opadające ramiona
- hiper mobilność ramion
- wąska klatka piersiowa
- opóźnione zamknięcie spojenia łonowego
- koślawość kolan
- malformacje dłoni i stóp (brachydaktylia i płaskostopie)
- częste zakażenia górnych dróg oddechowych

Objawy CCD w obrębie twarzowej części czaszki:

- hiperteloryzm
- łagodny wytrzeszcz oczu
- szeroka nasada nosa
- niedorozwój środkowego piętra twarzy
- zmniejszone zatoki przynosowe i wyrostki sutkowate
- zaburzenia budowy aparatu słuchu
- gotyckie podniebienie
- rozszczep podniebienia
- zgryz krzyżowy
- anteriorotacja żuchwy
- szkieletowa klasa III
- zęby nadliczbowe – hiperodoncja (Ryc. 2)
- przetrwałe zęby mleczne
- zęby zatrzymane

of the roots (4, 7). Periodontal cysts forming around the impacted teeth result in their ectopic location (14). Dental and skeletal anomalies often lead to a crossbite (5).

Characteristics of CCD (triad of symptoms):

- hypoplasia or aplasia of the clavicles
- delayed cranial suture healing
- many supernumerary and impacted teeth (Fig. 1)

Whole body CCD symptoms

- clavicular hypoplasia
- bone dysplasia
- brachycephalia
- delayed cranial suture healing
- occipital bone prominence
- flexion of the frontal and parietal bone
- Vormian bones
- short stature
- spine curvature
- neck deformity resulting from muscle dysplasia attaching the clavicles
- drooping arms
- shoulder hypermobility
- narrow chest
- delayed closure of the pubic symphysis
- knee valgus
- hand and foot malformations (brachydactyly and flat feet)
- frequent upper respiratory tract infections

CCD symptoms in the craniofacial area

- hypertelorism
- mild exophthalmia
- wide nasal bridge
- underdevelopment of the middle floor of the face
- reduced paranasal sinuses and mastoid processes
- hearing impairment
- gothic palate
- cleft palate
- crossbite
- anteriorotation of the mandible
- skeletal class III
- supernumerary teeth – hyperodontia (Fig. 2)
- persistent deciduous teeth
- impacted teeth
- ectopic position of permanent teeth
- periodontal cysts
- enamel and cementum hypoplasia
- root malformations

Aim

The aim of the article is to present a systematic review of the literature of patients with cleidocranial dysplasia treated orthodontically.

- ektopowe położenie zębów stałych
- torbiele okołozębowe
- hipoplazja szkliwa i cementu
- malformacje korzeni zębów

Cel

Celem artykułu jest systematyczny przegląd piśmiennictwa na temat pacjentów leczonych ortodontycznie z dysplazją obojczykowo-czaszkową.

Materiał i metody

Dokonano systematycznego przeglądu piśmiennictwa, wykorzystując bazę PubMed i Scopus do grudnia 2019 roku i stosując słowa kluczowe: cleidocranial dysplasia, cleidocranial dysostosis, orthodontic treatment. Przeszukano pozycje bibliograficzne w polskich periodykach: Journal of Stomatology, Dental and Medical Problems oraz Forum Ortodontyczne. Do analizy zakwalifikowano te przypadki, w których pacjenci z CCD zostali poddani leczeniu ortodontycznemu i to leczenie zostało zakończone. Kryteriami włączającymi były: opis przypadku wyleczonego, przypadki pacjentów z CCD z zakończonym leczeniem ortodontycznym, możliwość uzyskania pełnej wersji artykułu, artykuły w języku angielskim lub polskim. Kryteria wyłączające: niedokończone leczenie ortodontyczne pacjentów, opis pacjentów z CCD, którzy nie zostali poddani leczeniu ortodontycznemu, brak możliwości uzyskania dostępu do pełnej wersji artykułu.

Dwóch badaczy, niezależnie od siebie, przeszukało tytuły i abstrakty artykułów według podanych kryteriów. Prace, które nie zostały jednoznacznie odrzucone na podstawie tytułu i abstraktu, zostały przeczytane w pełnej wersji. W przypadku niezgodności opinii u obydwu badaczy odnośnie do zakwalifikowania danej pozycji, decyzję podejmował trzeci badacz. Schemat sposobu wyszukiwania artykułów został przedstawiony na rycinie 3.

Wyniki

Wstępnie zakwalifikowano dwadzieścia jeden artykułów z dostępem do pełnej wersji, następnie wykluczono artykuły, w których leczenie ortodontyczne albo nie zostało opisane, albo zakończone. Ostatecznie wyodrębniono czternaście artykułów opublikowanych w latach 1997–2018, przedstawiających przypadki pacjentów z CCD, u których leczenie ortodontyczne zakończono. Czas trwania leczenia wyniósł 3–10 lat, w siedmiu artykułach nie zostały określone ramy czasowe. Wiek pacjentów wyniósł od 8 do 45 lat. We wszystkich przypadkach prowadzono postępowanie interdyscyplinarne, a procedura ortodontyczna głównie polegała na zastosowaniu aparatów stałych. Leczenie ortodontyczne pacjentów przedstawionych w artykułach przebiegało we współpracy z chirurgiem stomatologicznym.

Material and methods

A systematic review of the literature was done by using PubMed and Scopus databases until December 2019, entering the keywords: cleidocranial dysplasia, cleidocranial dysostosis, orthodontic treatment. The work was supplemented with a search of bibliographic items in Polish periodicals: Journal of Stomatology, Dental and Medical Problems and Forum Ortodontyczne. A finished orthodontic treatment of patients with CCD was regarded as compulsory. The inclusion criteria were: cured case report, cases of patients with CCD who underwent orthodontic treatment, free access to the full version of the article, articles in English or Polish. Exclusion criteria: unfinished orthodontic treatment of patients, description of patients with CCD who have not undergone orthodontic treatments, no free access to the full version of the article.

Two researchers independently examined the titles and abstracts of potentially suitable articles according to the given criteria. Papers that were not explicit on title or abstract were read in full version. In case of disagreement between both researchers regarding the inclusion of an item, the decision was made by the third researcher. The way of searching articles is presented in Figure 3.

Results

After searching the databases, twenty one articles with free access to the full version were pre-qualified. Articles in which orthodontic treatment was not described or was not completed were excluded. Finally, fourteen articles describing the cases of patients with CCD whose orthodontic treatment was terminated, were identified. The articles were published between 1997 and 2018. The duration of treatment ranged from 3 to 10 years, with no time frame set in seven articles. Patients age ranged from 8 to 45 years. All cases were based on interdisciplinary proceedings and the orthodontic treatment was mainly done by the use of fixed appliances. The orthodontic treatment of the patients presented in the articles was based on cooperation with a dental surgeon. In 2018, Zhu described the rules of four protocols (methods) for surgical and orthodontic treatment of CCD:

- I. The Toronto - Melbourne method is based on extractions of deciduous and supernumerary teeth at the age of 5-6 years. Retained permanent teeth are surgically exposed, which increases the likelihood of spontaneous eruption of permanent teeth.
- II. The Jerusalem method is based on two surgical stages. First, at the age of 10-12 the anterior deciduous teeth and all supernumerary teeth are removed combined with the surgical exposure of impacted incisors. In the second stage, lateral deciduous teeth are removed, revealing impacted canines and premolars after the age of 13.

Zhu w 2018 roku opisał reguły czterech protokołów (metod) leczenia chirurgiczno-ortodontycznego CCD:

- I. Metoda Toronto-Melbourne polega na wykonaniu w 5–6 roku życia ekstrakcji zębów mlecznych oraz zębów nadliczbowych, a chirurgiczne odsłonięcie zatrzymanych pozostałych zębów stałych ma zwiększyć prawdopodobieństwo ich samoistnego wyrżnięcia.
- II. Metoda Jerusalem sprowadza się do dwóch etapów chirurgicznych. W pierwszym, w wieku 10–12 lat, dochodzi do usunięcia przednich zębów mlecznych i wszystkich zębów nadliczbowych z chirurgicznym odsłonięciem zatrzymanych zębów siecznych. W drugim, po 13 roku życia, usuwa się boczne zęby mleczne, z odsłonięciem zatrzymanych kłów i zębów przedtrzonowych.
- III. Metoda Belfast-Hamburg (bez określenia wieku pacjenta) polega na przeprowadzeniu tylko jednego zabiegu chirurgicznego w znieczuleniu ogólnym, polegającego na usunięciu wszystkich zębów mlecznych i nadliczbowych.
- IV. Metoda Bronx prowadzi do usunięcia wszystkich zębów mlecznych i nadliczbowych w pierwszej fazie. Następnie, ze względów estetycznych i funkcjonalnych, wykonywane są ruchome uzupełnienia protetyczne. Po spontanicznym wyrżnięciu zębów stałych rozpoczyna się leczenie ortodontyczne, następnie zabieg ortognatyczny, jeśli jest konieczny oraz – w końcowej fazie – leczenie implanto-protetyczne (1, 15).

Z zakwalifikowanych do przeglądu artykułów u siedmiu pacjentów przedstawiono sposób leczenia podobny do metody Belfast-Hamburg, który obejmował ekstrakcję wszystkich zębów mlecznych i nadliczbowych oraz chirurgiczne odsłonięcie zębów stałych, a następnie zastosowanie ortodontycznych aparatów stałych (1, 6, 7, 9, 10, 12, 16). Zhu i wsp. podają, że u 16-letniej pacjentki usunięto przetrwałe zęby mleczne i nadliczbowe, a także odsłonięto zęby zatrzymane, które ortodontycznie wprowadzono do łuków zębowych za pomocą aparatu stałego. Całe leczenie trwało osiem lat (1). Farronato i wsp. u swojego 28-letniego pacjenta przeprowadzili leczenie etapowe. W pierwszym etapie usunięto wszystkie przetrwałe zęby mleczne i zęby nadliczbowe. Zęby zatrzymane po odsłonięciu chirurgicznym były sprowadzane za pomocą wyciągów elastycznych. Po leczeniu ortodontycznym konieczna była odbudowa protetyczna sprowadzonych zębów (9). Suba i wsp. u 13-letniej dziewczynki przeprowadzili zabieg usunięcia zębów mlecznych i nadliczbowych, a następnie odsłonięcia zębów stałych zatrzymanych. Leczenie ortodontyczne polegało na poszerzeniu łuku dolnego aparatem stałym ze śrubą, poszerzeniu szczęki aparatem wyjmowanym, wysunięciu szczęki maską twarzową, a następnie na ortodontycznym sprowadzeniu zatrzymanych zębów do łuków (10). Li i wsp. przeprowadzili u 23-letniego pacjenta leczenie etapowe. Jednocześnie usunięto wszystkie zęby mleczne i nadliczbowe, a następnie

III. The Belfast-Hamburg method is based on the use of only one surgery under general anesthesia involving the removal of all deciduous and supernumerary teeth without specifying any time frame.

IV. The Bronx method is based on different time periods. The first step is the removal of all deciduous and supernumerary teeth. Then removable prosthetic restorations are made for aesthetic and functional reasons. After the spontaneous eruption of permanent teeth, an orthodontic treatment begins, followed by an orthognathic surgery, and at the final stage, implantoprosthesis treatment (1, 15).

Seven articles presented a treatment similar to the Belfast-Hamburg method, based on the extractions of all deciduous, supernumerary teeth and the surgical exposure of permanent teeth, followed by the use of orthodontic fixed appliances (1, 6, 7, 9, 10, 12, 16). Zhu et al. removed the persistent deciduous and supernumerary teeth in a 16-year-old female patient. The impacted teeth were exposed, which were orthodontically inserted into the dental arches using a fixed appliance. The entire treatment lasted 8 years (1). Farronato et al. performed a phased treatment on their 28-year-old patient. In the first stage, all persistent deciduous teeth and supernumerary teeth were removed. After surgical exposure, all impacted teeth were pulled down with the use of elastics. It was necessary to reconstruct that teeth after orthodontic treatment (9). In a 13-year-old girl, Suba et al. removed deciduous and supernumerary teeth, and then exposed permanent impacted teeth. Orthodontic treatment consisted of widening the lower arch with a fixed appliance with a screw, widening the jaw with a removable appliance, protraction the jaw with a face mask, and then orthodontic removal of the impacted teeth into the arches (10). Li et al. performed a phased treatment in his 23-year-old patient. At the same time, all primary and supernumerary teeth were removed, and then the impacted teeth were surgically exposed and pulled down one by one. The patient required prosthetic and periodontal treatment after orthodontic and surgical treatment (6). In an 18-year-old patient of Cimen et al., all the supernumerary teeth were simultaneously removed and the impacted teeth were exposed, along with orthodontic abutments. It was performed under general anesthesia. The teeth were pulled down with the use of inter-arch elastics. Orthognathic surgery was used for the skeletal class III correction, as well as for the skeletal open bite correction (12). In a 22-year-old patient, Rocha et al. removed the supernumerary teeth and then surgically exposed and inserted the mandibular teeth into the arch. In the next stage they surgically exposed and inserted the maxillary teeth into the arch. They used elastics to pull down that teeth (16). Park et al. presented a treatment of two patients. In a 14-year-old patient with CCD, treatment was started with an expansion of the upper jaw. In accordance with the Belfast-Hamburg method, supernumerary and persistent

odsłanianio chirurgicznie po jednym zębie zatrzymanym i sprowadzono je do łuku. Po leczeniu ortodontyczno-chirurgicznym pacjent wymagał leczenia protetycznego i periodontologicznego (6). Cimen i wsp. podają, że u 18-letniego pacjenta, w znieczuleniu ogólnym, jednocześnie usunięto wszystkie zęby nadliczbowe i odsłonięto zęby zatrzymane, wraz z naklejeniem na nie zaczepów ortodontycznych. Zęby były sprowadzane do łuku za pomocą wyciągów elastycznych międzyłukowych. Do korekty szkieletowej klasy III, a także szkieletowego zgryzu otwartego, zastosowano zabieg ortognatyczny (12). Rocha i wsp. u 22-letniej pacjentki, po usunięciu zębów nadliczbowych, najpierw odsłonił chirurgicznie i wprowadził do łuku zęby żuchwy, a dopiero w kolejnym etapie przeprowadził chirurgiczno-ortodontyczne sprowadzenie zębów szczęki. Siły ortodontycznej dostarczały wyciągi elastyczne (16). Park i wsp. opisali leczenie dwóch pacjentów. U 14-letniej pacjentki z CCD rozpoczęto leczenie od poszerzenia szczęki. Następnie, zgodnie z metodą Belfast-Hamburg, usunięto zęby nadliczbowe i przetrwałe mleczne. Zatrzymane zęby stałe zostały sprowadzone do łuków za pomocą sił ortodontycznych. Zaburzenia szkieletowe wymagały wykonania zabiegu ortognatycznego. U kolejnego pacjenta (12 lat) zastosowano metodę podobną do metody Bronx, tzn. po usunięciu zębów mlecznych i nadliczbowych oczekiwano 9 miesięcy na samoistne wyrżnięcie zębów stałych, następnie chirurgicznie odsłonięto zęby, które nie uległy spontanicznej erupcji oraz przeprowadzono leczenie ortodontyczne (7).

Angle i wsp. przedstawili przebieg leczenia pacjentki w wieku 10 lat i 10 miesięcy podobne do metody Jerusalem. Polegało ono na usunięciu wszystkich zębów mlecznych i nadliczbowych w I etapie, zaś w kolejnych etapach chirurgiczne odsłanianie zatrzymanych zębów stałych, wraz z zastosowaniem aparatów ortodontycznych (17). Noh i wsp. oraz Petropoulos i wsp. przedstawili jedynie leczenie implantoprotetyczne, jednak w obu przypadkach pacjentki zostały poddane leczeniu ortodontycznemu w przeszłości, które zostało poprzedzone usunięciem zębów mlecznych i nadliczbowych oraz chirurgicznym odsłonięciem zębów stałych. Autorzy nie podali, w jakim wieku zostało przeprowadzone leczenie ortodontyczne (3, 4). Turska-Malińska i wsp. przedstawili etapowe ekstrakcje zębów mlecznych oraz nadliczbowych, z późniejszym chirurgicznym odsłonięciem zębów zatrzymanych i leczeniem ortodontycznym. Leczenie zostało rozpoczęte w 15. roku życia (5).

Callea i wsp., u pacjenta w wieku 8 lat, ze względu na brak zębów nadliczbowych, przeprowadzili leczenie ortodontyczne jedynie z zastosowaniem aparatu wyjmowanego górnego. W tym przypadku nie było konieczności zastosowania bardziej zaawansowanych metod leczenia chirurgiczno-ortodontycznego (18).

Pacjentka opisana w artykule Madeira i wsp. w celu korekty III klasy szkieletowej przeszła zabieg ortognatyczny dwuszczękowy, wraz ze wszczępieniem implantów policzkowych.

deciduous teeth were removed. Then the impacted teeth were guided into the proper position. Skeletal disorders required correction by orthognathic surgery. A treatment plan of next patient (12 years old) was similar to the Bronx method. After the extractions of deciduous and supernumerary teeth, 9 months were expected for the spontaneous eruption of permanent teeth. Then the impacted permanent teeth were exposed and the orthodontic treatment was performed (7).

Angle et al. presented a treatment of patient at the age of 10 years and 10 months similar to Jerusalem method, which involved the extractions of all deciduous and supernumerary teeth as first stage, and as subsequent stages the surgical uncovering was made as the start of an orthodontic treatment (17). Treatment protocol presented by Noh et al. and Petropoulos et al. was based only on implantoprosthetic treatment. In both cases (28 and 45-year-old patient) all of the deciduous and supernumerary teeth were already extracted, the impacted teeth were surgically exposed and the orthodontic treatment was performed. The authors did not provide data on the age at which orthodontic treatment was performed. (3, 4). Turska-Malińska et al. presented a staged extraction of deciduous and supernumerary teeth followed by the surgical exposure and orthodontic treatment of the impacted permanent teeth. Treatment was started at the age of 15. (5). Because of the lack of supernumerary teeth, Callea et al. applied only removable appliance to an 8-year-old patient. There was no necessity of other advanced surgical-orthodontic treatment (18). The patient described in the article by Madeira et al. underwent a bi-maxillary orthognathic surgery. The implantation of buccal implants and a skeletal class III correction were done. This treatment was preceded by standard orthodontic decompensation treatment. In this case, it was not necessary to apply a specific treatment protocol, because the patient came in at the age of 21 and all permanent teeth were erupted (11).

Daskalogiannakis et al. presented a protocol for the treatment of a mother (39 years old) and her son (no data), both with CCD. In the first case, in which all erupted teeth had been removed in the past, treatment was based on the use of implant-supported overdentures and the impacted teeth were left in the bone. In the second one, the impacted teeth were surgically exposed and then pulled down using fixed appliances. Due to the deep location in the bone of the second lower molars, magnets attached to the crowns and the Hawley plate were used. Despite many modifications, this procedure was unsuccessful and the teeth 37, 47 were removed together with the teeth 38, 48. Finally, bi-maxillary orthognathic surgery was performed for a skeletal class III correction (19).

In any of the above-mentioned articles, the authors do not mention the delay between reporting and starting treatment of their patients. Hence, it can be assumed that the given age is the one at which treatment was started. In large amount of cases, the delay is caused by difficulty in finding the right medical center.

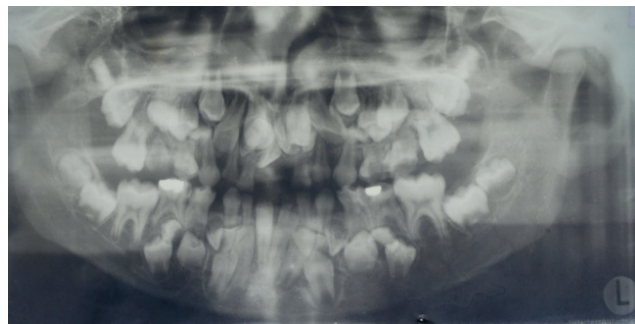
Poprzedzono go standardowym dekompensacyjnym leczeniem ortodontycznym. W tym przypadku nie było konieczności zastosowania konkretnego protokołu leczniczego, bo pacjentka zgłosiła się w wieku 21 lat z wyrzniętymi zębami stałymi (11).

Daskalogiannakis i wsp. przedstawili protokół leczenia matki (39 lat) i syna (brak danych na temat wieku) z CCD. W pierwszym przypadku, w którym w przeszłości zostały usunięte wszystkie zęby wyrznięte, leczenie opierało się na zastosowaniu protez overdenture opartych na implantach, a zęby zatrzymane pozostawiono w kości. W drugim wykonano chirurgiczne odsłonięcie zębów zatrzymanych, które sprowadzono do łuku za pomocą aparatów stałych. Ze względu na głębokie położenie w kości drugich zębów trzonowych dolnych zastosowano magnesy przyłączone do koron zębowych oraz do płytki Hawleya. Mimo wielu modyfikacji, postępowanie zakończyło się niepowodzeniem, a zęby 37, 47 zostały usunięte wraz z zębami 38, 48. W końcowym etapie leczenia, w celu korekty szkieletowej klasy III, wykonano zabieg ortognatyczny dwuszcękowy (19).

W żadnym z wymienionych artykułów autorzy nie podają odstępów w czasie pomiędzy zgłoszeniem się pacjentów a podjęciem leczenia. Dlatego można przypuszczać, że podany wiek pacjentów to wiek rozpoczęcia leczenia. Trudność w znalezieniu przez pacjentów właściwego ośrodka leczniczego w dużej liczbie przypadków decyduje o zbyt późnym rozpoczęciu leczenia.

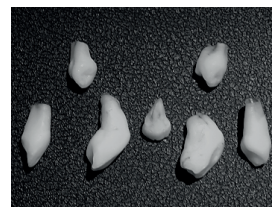
Dyskusja

Sposób leczenia pacjentów z dysplazją obojczykowo-czaszkową zależy od ich wieku, statusu socjoekonomicznego, statusu zębowego (liczby przetrwałych zębów mlecznych, zębów zatrzymanych i nadliczbowych), stopnia zaburzeń ze strony układu kostno-szkieletowego, problemów periodontologicznych lub endodontycznych oraz oczekiwań pacjenta. Jednym z najważniejszych czynników decydujących o postępowaniu leczniczym jest wiek pacjenta. W znieczuleniu ogólnym u młodszych osób można usunąć jednocześnie wszystkie zęby nadliczbowe, wraz z odsłonięciem zębów zatrzymanych, tak jak postąpiono w przypadku 16-letniej pacjentki opisanej przez Zhu i wsp. (1). Zęby nadliczbowe można także usuwać kwadrantami, stosując tylko znieczulenie miejscowe. Taka procedura zmniejsza inwazyjność zabiegu, w porównaniu z jednoczesnym usunięciem wszystkich zębów nadliczbowych. U pacjentów dorosłych częściej przeprowadza się leczenie etapowe, a także w większej liczbie przypadków po leczeniu ortodontycznym następuje leczenie protetyczne, protetyczno-implantologiczne lub periodontologiczne (9). Żaden z autorów prac włączonych do zaprezentowanego przeglądu nie wzrósł się na postępowaniu leczniczym opartym na metodzie Toronto-Melbourne. Może to świadczyć o obawie przed zastosowaniem inwazyjnej metody usunięcia wszystkich zębów zatrzymanych u najmłodszych pacjentów.



Rycina 1. Zdjęcie OPG ukazujące liczne zęby nadliczbowe i zatrzymane (z dokumentacji radiologicznej przypadków własnych).

Figure 1. OPG showing numerous supernumerary and retained teeth (from the radiological documentation of own cases).

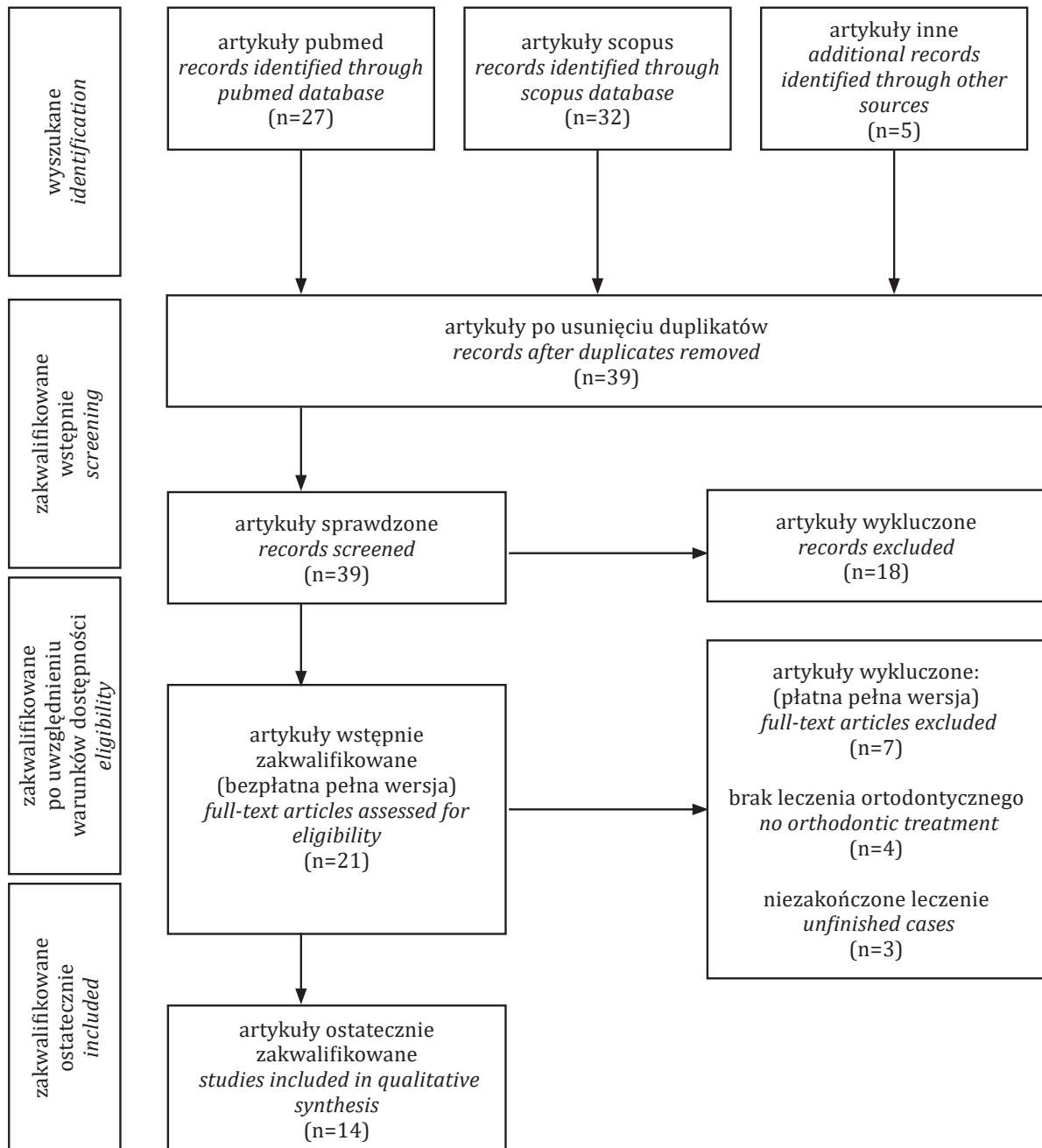


Rycina 2. Zęby nadliczbowe usunięte u pacjentki z dysplazją obojczykowo-czaszkową (z dokumentacji przypadków własnych).

Figure 2. Supernumerary teeth removed in a patient with cleidocranial dysplasia (from own case documentation).

Discussion

The method of CCD treatment depends on the age, socioeconomic status, dental status (number of persistent deciduous teeth, impacted and supernumerary teeth), the degree of skeletal disorders, periodontological or endodontic problems, and the patient's expectations. One of the most important factors determining the therapeutic management is the patient's age. Under general anesthesia in younger people, all supernumerary teeth can be extracted at the same time along with the exposure of impacted teeth, as in the case of a 16-year-old patient described by Zhu et al. (1). However, there is the possibility to remove the teeth quadrant wise using only local anesthesia, as seen in the case presented by the authors of this article. Such a procedure reduces the invasiveness of the procedure compared to the simultaneous extraction of all the supernumerary teeth. In adult patients, treatment is more often carried out in stages. In most of them, orthodontic treatment is followed by prosthetic, implantological or periodontological treatment (9). None of the authors of the works included in the above-mentioned systematic review followed the Toronto-Melbourne method in treatment, which proves the fear of using an invasive method of extracting all impacted teeth in the youngest patients.



Rycina 3. Schemat sposobu wyszukiwania i kwalifikacji artykułów.

Figure 3. The way of searching and qualifying articles.

W celu poprawy estetyki pacjenta można sprowadzić zatrzymane zęby przednie techniką zamkniętą (6), dokleić zęby sztuczne do zamków w aparacie stałym (1), a nawet usunąć odsłonięte zęby z powodu ich nieprawidłowego kształtu, a następnie odbudować je implantoprotetycznie (17). Do sprowadzenia zębów zatrzymanych można zastosować aparat stały, zwiększając zakotwiczenie aparatem Nance'a (1). Turska-Malińska i wsp. do sprowadzenia zębów

In order to improve the patient's aesthetics, it is recommended to draw the impacted front teeth in a closed technique (6), to cover the gaps with attaching artificial teeth to brackets in a fixed appliance (1), and sometimes even remove exposed teeth due to their abnormal shape and rebuild them implantoprosthetically (17). A fixed brace can be used to set retained teeth into the dental arch, increased anchorage can be served by using a Nance appliance (1). Turska-Malińska

zatrzymanych u 15-letniej pacjentki posłużyli się aparatem gruboślukowym według Bechtolda, z modyfikacją własną, a także aparatem Nance'a do wzmocnienia zakotwiczenia (5). Kuroda i wsp. zastosowali zakotwiczenie szkieletowe pośrednie do ekstruzji ortodontycznej zatrzymanych górnych zębów siecznych. Dwa miniimplanty wprowadzone na podniebienie zostały połączone z łukiem językowym, do którego przyłożono siły ekstruzyjne (20). Do korekty zaburzonej relacji strzałkowej często wystarcza zastosowanie wyciągów klasy III (14), ale w przypadku nasilonej wady szkieletowej konieczny jest zabieg ortognatyczny (11). W przypadku braku zgody pacjenta na taki zabieg sytuację w jamie ustnej można poprawić leczeniem protetycznym, na przykład protezami overdenture metalowo-ceramicznymi (3). Także w przypadku braku możliwości przeprowadzenia leczenia ortodontycznego, np. z powodu choroby periodontologicznej, estetykę i funkcjonowanie pacjenta można poprawić przez leczenie protetyczne lub implantoprotetyczne (4). W każdej metodzie leczenia niezbędne jest utrzymanie przez pacjenta prawidłowej higieny jamy ustnej, której niedotrzymanie może doprowadzić nawet do utraty zębów (7).

Wnioski

Leczenie pacjentów z zespołem dysplazji obojczykowo-czaszkowej, ze względu na jego złożoność i wieloletni przebieg, powinno być prowadzone przez wielospecjalistyczny zespół specjalistów. Istotnym aspektem wpływającym na efektywność leczenia jest dobra komunikacja w zespole lekarskim, co ułatwia osiągnięcie wyznaczonych celów. Pomimo rzadkiego występowania choroby i małej liczby opisanych postępowań leczniczych istnieje kilka protokołów terapeutycznych. Opisane dotąd metody postępowania powinny się traktować jako ogólne modele sposobu leczenia, które z należytą ostrożnością należy dobierać do konkretnego pacjenta. Warto przy tym zaznaczyć, że zaprezentowane metody nie są głównym wyznacznikiem sposobu leczenia, lecz jedynie określają kierunek postępowania. Dlatego tak ważne jest podejście lekarza, jego wiedza i doświadczenie.

used the Bechtold thick-arch appliance with her own modification to pull out the retained teeth in a 15-year-old patient, as well as the Nance appliance to strengthen the anchorage (5). Kuroda et al. used indirect skeletal anchorage for orthodontic extrusion of impacted upper incisors. Two mini-implants placed on the palate were connected to the lingual arch to which extrusion forces were applied (20). To correct a disturbed sagittal relationship, it is often sufficient to use class III elastics (14), but in the case of an intensified skeletal defect, orthognathic surgery is necessary (11). If the patient does not consent to the orthognathic procedure, the situation in the oral cavity can be improved with prosthetic treatment, such as metal-ceramic overdentures (3). Also, when orthodontic treatment is not possible, e.g. due to periodontal disease, the patient's aesthetics and functioning can be improved by prosthetic or implantoprothetic treatment (4). In each treatment method, it is necessary to maintain proper oral hygiene by the patient, failure of which may even lead to tooth loss (7).

Conclusions

Treatment of patients with cleidocranial dysplasia, due to its complexity and long-lasting process, should be carried out by a multidisciplinary team of doctors. An important aspect influencing the effectiveness of treatment is good communication in the medical team, which facilitates the achievement of the set goals. Despite the rarity of the disease and the small number of therapeutic procedures described, there are several therapeutic protocols. The protocols of management described so far should be treated as general models of the treatment method, which should be selected for a particular patient with due care. It should be noted that the separate methods are not the main determinant of the treatment method, they only define the direction of the procedure, and the doctor's approach should be based primarily on individual knowledge and experience. That is why the doctor's approach, knowledge and experience are so important.

Piśmiennictwo / References

1. Zhu Y, Zou Y, Yu Q, Sun H, Mou S, Xu S, Zhu M. Combined surgical-orthodontic treatment of patients with cleidocranial dysplasia: case report and review of the literature. *Orphanet J Rare Dis* 2018; 13: 217.
2. Matthews-Brzozowska T, Hojan-Jeziarska D, Loba W, Worona M, Matthews-Brzozowski A. Cleidocranial dysplasia - dental disorder treatment and audiology diagnosis. *Open Med* 2018; 13: 1-8.
3. Noh K, Kwon K-R, Ahn H, Paek J, Pae A. Prosthetic rehabilitation of a cleidocranial dysplasia patient with vertical maxillofacial deficiency: a clinical report. *J Prosthodont* 2014; 23: 64-70.
4. Petropoulos VC, Balshi TJ, Wolfinger GJ, Balshi SF. Treatment of a patient with cleidocranial dysplasia using a single-stage implant protocol. *J Prosthodont* 2011; 20: 26-31.
5. Turska-Malińska R, Kulczyk T, Kuras M, Tuczyńska A. Sprowadzanie zatrzymanych górnych zębów siecznych aparatem stałym gruboślukowym u pacjenta z zespołem obojczykowo-czaszkowym CCD. *Forum Ortod* 2017; 13: 43-9.
6. Li ZJ, Wang JY, Gao M-F, Wu DL, Chang X. Orthodontic treatment of a patient with cleidocranial dysplasia: a case report. *Exp Ther Med* 2016; 12: 690-4.
7. Park TKN, Vargevik K, Oberoi S. Orthodontic and surgical management of cleidocranial dysplasia. *Korean J Orthod* 2013; 43: 248-60.
8. Wang S, Zhang S, Wang Y, Chen Y, Zhou L. Cleidocranial dysplasia syndrome: clinical characteristics and mutation study of a Chinese family. *Int J Clin Exp Med* 2013; 6: 900-7.
9. Farronato G, Maspero C, Farronato D, Gioventu S. Orthodontic treatment in a patient with cleidocranial dysostosis. Case report. *Angle Orthod* 2009; 79: 178-85.
10. Suba Z, Balaton G, Gyulai-Gaal S, Balaton P, Barabas J, Tarjan I. Cleidocranial dysplasia: diagnostic criteria and combined treatment. *J Craniofac Surg* 2005; 16: 1122-5.
11. Madeira MFC, Caetano IM, Dias-Ribeiro E, Rocha JF, Sonoda CK, Sant'Ana E, Yaedu RYF. Orthognatic surgery in patients with cleidocranial dysplasia. *J Craniofac Surg* 2015; 26: 792-5.
12. Çimen E, Dereci Ö, Tüzüner-Öncül AM, Yazıcıoğlu D, Özdiler E, Şenol A, Sayan NB. Combined surgical-orthodontic rehabilitation of cleidocranial dysplasia: 5 years follow-up. *World J Clin Cases* 2015; 3: 751-6.
13. Garg RK, Agrawal P. Clinical spectrum of cleidocranial dysplasia: a case report. *Cases J* 2008; 1: 377.
14. Dalessandri D, Laffranchi L, Tonni I, Zotti F, Piancino MG, Paganelli C, Bracco P. Advantages of cone beam computer tomography (CBCT) in the orthodontic treatment planning of cleidocranial dysplasia patients: a case report. *Head Face Med* 2011; 7: 6.
15. Becker A, Lustmann J, Shteyer A. Cleidocranial dysplasia: Part 1 - General principles of the orthodontic and surgical treatment modality. *Am J Orthod Dentofacial Orthop* 1997; 111: 28-33.
16. Rocha R, Zasso M, Floriano G, Derech C, Ribeiro G, Locks A, Ritter D. Orthodontic traction in a patient with cleidocranial dysplasia: 3 years of follow-up. *Am J Orthod Dentofacial Orthop* 2013; 146: 108-18.
17. Angle AD, Rebellato J. Dental team management for a patient with cleidocranial dysostosis. *Am J Orthod Dentofacial Orthop* 2005; 128: 110-7.
18. Callea M, Fattori F, Yavuz I, Bertini E. A new phenotypic variant in cleidocranial dysplasia (CCD) associated with mutation c.391 C>T of the RUNX2 gene. *BMJ Case Rep* 2012; DOI: 10.1136/bcr-12-2011-5422
19. Daskalogiannakis J, Piedade L, Lindholm TC, Sandor GKB, Carmichael RP. Cleidocranial dysplasia: 2 generations of management. *J Can Dent Assoc* 2006; 72: 337-42.
20. Kuroda S, Yanagita T, Kyung H, Takano-Yamamoto T. Titanium screw anchorage for traction of many impacted teeth in a patient with cleidocranial dysplasia. *Am J Orthod Dentofacial Orthop* 2007; 131: 666-9.