

## Bisfosfoniany a leczenie ortodontyczne – przegląd piśmiennictwa

## Bisphosphonates and orthodontic treatment – a literature review

Anna Marzec<sup>1</sup> **A****B****D** (ORCID ID: 0000-0002-9004-8790)

Liwia Elżbieta Minch<sup>1</sup> **A****E****F** (ORCID ID: 0000-0001-6080-771X)

**Wkład autorów:** **A** Plan badań **B** Zbieranie danych **C** Analiza statystyczna **D** Interpretacja danych  
**E** Redagowanie pracy **F** Wyszukiwanie piśmiennictwa

**Authors' Contribution:** **A** Study design **B** Data Collection **C** Statistical Analysis **D** Data Interpretation  
**E** Manuscript Preparation **F** Literature Search

<sup>1</sup> Prywatna praktyka  
*Private practice*

### Streszczenie

Coraz więcej dorosłych pacjentów decyduje się na podjęcie leczenia ortodontycznego. Stanowi to wyzwanie dla ortodontów, nie tylko ze względu na w większości interdyscyplinarny charakter leczenia, ale także z uwagi na schorzenia ogólnoustrojowe pacjentów. Wiele grup chemioterapeutyków stosowanych powszechnie może mieć wpływ na leczenie ortodontyczne – jedną z nich są bisfosfoniany. **Cel.** Celem pracy jest przedstawienie na podstawie dostępnego piśmiennictwa wpływu terapii bisfosfonianami na leczenie ortodontyczne oraz ich potencjalnego zastosowania w przyszłości. **Materiał i metody.** Do badań wykorzystano bazę danych PubMed oraz Medline, z użyciem słów kluczowych bisphosphonates, orthodontic treatment oraz tooth movement. Literaturę uzupełniono publikacjami z recenzowanych czasopism spoza bazy PubMed. **Wyniki.** U pacjentów leczonych bisfosfonianami zaobserwowano zwolniony ruch zęba pod wpływem przyłożonej siły ortodontycznej, przewagę nachylenia koron (tipping) w porównaniu do przemieszczenia osiowego (bodily movement), a także

### Abstract

More and more adult patients decide to start orthodontic treatment. Therefore, it poses a challenge to orthodontists, not only because such treatment is mostly interdisciplinary, but also because of patients' systemic diseases. Many groups of commonly used chemotherapeutics can affect orthodontic treatment – and bisphosphonates are one of them. **Aim.** Based on the available literature, the paper aims to discuss the impact of bisphosphonate therapy on orthodontic treatment and its potential future use. **Material and methods.** The PubMed and Medline databases and the following keywords: bisphosphonates, orthodontic treatment and tooth movement were used to prepare the review. Literature was supplemented with publications from reviewed journals not included in the PubMed database. **Results.** It was observed that in patients treated with bisphosphonates tooth movements were slower under the influence of an applied orthodontic force, crown tipping was predominant compared to axial displacement (bodily movement) and; moreover, it was difficult to close

Adres do korespondencji/*Correspondence address:*

Anna Marzec

Limed Klinika Ortodontcji i Implantologii, Wrocław, Polska

e-mail: ania.marzec@onet.pl



Copyright: © 2005 Polish Orthodontic Society. This is an Open Access journal, all articles are distributed under the terms of the Creative Commons Attribution-NonCommercial-ShareAlike 4.0 International (CC BY-NC-SA 4.0) License (<http://creativecommons.org/licenses/by-nc-sa/4.0/>), allowing third parties to copy and redistribute the material in any medium or format and to remix, transform, and build upon the material, provided the original work is properly cited and states its license.

utrudnione zamykanie luk poekstrakcyjnych. W badaniach na zwierzętach odkryto, że bisfosfoniany mogą hamować resorpcję korzenia podczas leczenia ortodontycznego, stanowić wzmocnienie zakotwienia po miejscowej podaży leku oraz zmniejszyć ryzyko dezintegracji mikroimplantów. **Wnioski.** Lekarz ortodonta powinien mieć świadomość potencjalnych trudności podczas leczenia pacjenta przyjmującego BP i tak zaplanować działania, by nie narazić go na możliwe powikłania. Obecnie badania są prowadzone na niewielkich grupach zwierząt – głównie myszach i szczurach, a czas prowadzenia pomiarów w większości nie przekracza 21 dni. Dlatego, aby podnieść poziom przewidywalności i wiarygodność wyników, należy wprowadzić dłuższy okres obserwacji, zwiększyć liczebność grup oraz przeprowadzić badania na ssakach wyższych. (Marzec A, Minch LE. Bisfosfoniany a leczenie ortodontyczne – przegląd piśmiennictwa. *Forum Ortod* 2020; 16 (3): 239-52).

Nadesłano: 23.06.2020

Przyjęto do druku: 30.09.2020

<https://doi.org/10.5114/for.2020.100180>

**Słowa kluczowe:** bisfosfoniany, leczenie ortodontyczne, ruch zęba

## Wstęp

Według American Association of Orthodontists (AAO) w 2018 roku dorośli stanowili 33% wszystkich pacjentów poddanych leczeniu ortodontycznemu i stosownie do prognoz oraz obecnych trendów ta liczba najprawdopodobniej będzie się sukcesywnie zwiększać. Niesie to ze sobą wiele implikacji klinicznych oraz nowych wyzwań, przed którymi będą musieli stanąć ortodonta. Pacjenci dorośli, szczególnie ci po 50. r.ż., często są obciążeni chorobami ogólnoustrojowymi i przyjmują różne leki, które mogą wywierać niebagatelny wpływ na przebieg ortodontycznego ruchu zęba. Piśmiennictwo sygnalizuje, że istnieje wiele grup leków, które podczas badań na modelach zwierzęcych bądź obserwacji u ludzi wykazały potencjał akceleracji lub zwolnienia przesunięć zębowych pod wpływem przyłożonej siły ortodontycznej (1).

Do leków mogących przyspieszyć ruch ortodontyczny autorzy zaliczyli glukokortykosteroidy stosowane długoczasowo, witaminę D3, tyroksynę, prostaglandyny i prostacykliny. Spowolnienie przesunięcia zęba mogły zaś powodować NLPZ, inhibitory lipooksygenazy oraz bisfosfoniany (BP). Istotne jest więc przeprowadzenie dokładnego wywiadu z pacjentem, a następnie jego aktualizowanie w toku leczenia, ponieważ lekarze ortodonta często nie są świadomi, jak wiele leków mogących mieć wpływ na efekty ich działania przyjmują pacjenci.

Z badań opublikowanych w 2012 r. przez Lotwala i wsp. wynika, że około 10% kobiet po 50. r.ż. leczonych ortodontycznie przyjmowało bisfosfoniany (2).

post-extraction spaces. Animal studies have shown that bisphosphonates can inhibit root resorption during orthodontic treatment, provide anchorage enhancement after local administration and reduce the risk of microimplant disintegration. **Conclusions.** Orthodontists should be aware of potential difficulties when treating patients taking BPs and plan their actions accordingly so as not to expose patients to possible complications. Currently, studies are performed on small groups of animals – mainly mice and rats, and the duration of measurements is mostly less than 21 days. Therefore to increase the predictability and reliability of outcomes, a longer follow-up period should be introduced, the sample size should be increased, and studies on higher mammals are needed. (Marzec A, Minch LE. Bisphosphonates and orthodontic treatment – a literature review. *Orthod Forum* 2020; 16 (3): 239-52).

Received: 23.06.2020

Accepted: 30.09.2020

<https://doi.org/10.5114/for.2020.100180>

**Key words:** bisphosphonates, orthodontic treatment, tooth movement

## Introduction

According to the American Association of Orthodontists (AAO), in 2018 adults accounted for 33% of all patients undergoing orthodontic treatment and, according to predictions and current trends, this number is likely to increase gradually. It is associated with many clinical implications and new challenges for orthodontists. Adult patients, especially those over 50 years of age, often suffer from systemic diseases and take various medications that can have a significant impact on orthodontic movements. The literature indicates that there are many groups of medications that in animal model studies or human observations have shown their potential to accelerate or slow down tooth movements under the influence of an applied orthodontic force (1).

According to the authors, long-term used glucocorticoids, vitamin D3, thyroxine, prostaglandins, and prostacyclins are among medications that can accelerate orthodontic movements. On the other hand, NSAIDs, lipoxygenase inhibitors and bisphosphonates (BP) may slow down tooth movements. It is therefore essential to conduct a thorough interview with a patient and then update it during the course of treatment. Unfortunately, orthodontists are often unaware of how many medications that may affect the outcomes of treatment are taken by patients.

A study published in 2012 by Lotwal et al. shows that about 10% of women over 50 years of age receiving orthodontic treatment were taking bisphosphonates (2).

As medications belonging to this group are administered in a non-standard way (injections are often done at

*Bisphosphonates and orthodontic treatment – a literature review*

Z uwagi na specyficzny schemat podawania tej grupy leków (niejednokrotnie iniekcje w odstępach kilkumiesięcznych) pacjenci nie zdają sobie sprawy z ich wpływu na przebieg terapii ortodontycznej. Opisano przypadki, gdy dopiero podczas utrudnionego ruchu zęba w czasie leczenia okazywało się, że jego bezpośrednią przyczyną była farmakoterapia bisfosfonianami, o której pacjent nie powiedział podczas zbierania wywiadu ogólnomedycznego (3, 4).

**Cel**

Celem pracy jest przegląd aktualnej wiedzy na temat wpływu terapii bisfosfonianami na leczenie ortodontyczne oraz przedstawienie potencjalnego zastosowania tej grupy leków w przyszłości, m.in. jako wzmocnienia zakotwienia czy reencji farmakologicznej.

**Materiał i metody**

Dokonano przeglądu piśmiennictwa z lat 1984–2020, wykorzystując bazę PubMed oraz Medline, z zastosowaniem słów kluczowych: bisphosphonates, orthodontic treatment oraz tooth movement. Literaturę uzupełniono publikacjami polskojęzycznymi i anglojęzycznymi z recenzowanych czasopism spoza baz PubMed i Medline.

**Wyniki****Charakterystyka bisfosfonianów**

Strukturalnie bisfosfoniany są pochodnymi nieorganicznych pirofosforanów, które występują w organizmach żywych i podobnie jak one wykazują podobieństwo do składników mineralnych kości oraz mają zdolność odkładania się w tkance kostnej. Dzieje się tak z uwagi na ich wysoki potencjał wiązania się z kryształami hydroksyapatytów. Zasadnicze działanie przypisuje się tu grupom hydroksylowej i fosforanowej, jednak główną determinantą określającą możliwości inhibicji resorpcji tkanki kostnej jest ugrupowanie w łańcuchu bocznym  $R_2$  (Ryc. 1).

intervals of several months), patients are not aware that they might affect the course of orthodontic therapy. There have been cases where it turned out that problems with teeth movements were directly caused by bisphosphonate pharmacotherapy, and the patient did not tell about it when the general medical history was taken (3, 4).

**Aim**

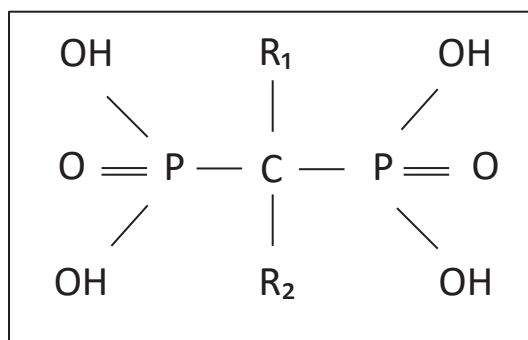
This paper aims to review the current state of knowledge on the effects of bisphosphonate therapy on orthodontic treatment and to present the potential use of this group of medications in the future, e.g. to enhance anchorage or for pharmacological retention.

**Material and methods**

A review of the literature from the years 1984–2020 was conducted using PubMed and Medline databases, using the following keywords: bisphosphonates, orthodontic treatment and tooth movement. Literature was supplemented with Polish and English publications from reviewed journals not included in PubMed and Medline databases.

**Results****Characteristics of bisphosphonates**

Structurally, bisphosphonates are derivatives of inorganic pyrophosphates that are present in living organisms and, like them, are similar to bone minerals and can accumulate in bone tissue. This is because of their high potential to bind to hydroxyapatite crystals. The main activity is attributed to hydroxyl and phosphate groups, but the main determinant responsible for the possibility of inhibiting bone tissue resorption is a group in the  $R_2$  side chain (Fig. 1).



Rycina 1. Budowa strukturalna bisfosfonianu.

Figure 1. Structure of bisphosphonate.

Biorąc pod uwagę tę cechę, wyodrębniono trzy generacje BP:

- Generacja I – nie zawierają atomu azotu w swej budowie, należą tu pierwsze stosowane BP: etidronian, kłodronian i tyludronian. Cechują się najniższą aktywnością antyresorpcyjną. Podstawą mechanizmu działania jest ich podobieństwo do pirofosforanu, dlatego są wychwytywane do tworzenia analogów ATP (trójfosforanu adenozynty). Jednak z uwagi na różnice strukturalne nie podlegają hydrolizie, zakłócając procesy komórkowe zależne od ATP i prowadząc do apoptozy komórek (głównie osteoklastów, z uwagi na kumulację bisfosfonianów w obrębie tkanki kostnej).
- Generacja II – mają ugrupowanie alkiloaminowe w pozycji R2 (aminobisfosfoniany). Należą tu np. alendronian, pamidronian. Charakteryzują się wyższym potencjałem hamowania resorpcji kości.
- Generacja III – w pozycji R2 zawierają heterocykliczny pierścień z atomem azotu. Należą tu np. ryzedronian, zoledronian. Posiadają najwyższy potencjał antyresorpcyjny (5, 6).

Bisfosfoniany zawierające w swojej budowie azot (II i III generacja) hamują aktywność syntezy pirofosforanu farnesyli – enzymu mającego niebagatelne znaczenie w metabolizmie komórek, co powoduje apoptozę osteoklastu (7).

Leki te już od ponad 50 lat znajdują zastosowanie głównie w farmakoterapii chorób układu kostnego związanych z wzmożoną aktywnością resorpcyjną osteoklastów, m.in. w chorobie Pageta, osteoporozie, osteogenesis imperfecta, nowotworach złośliwych przerzutujących do kości (pierwotny rak piersi, gruczołu krokowego, nerek, płuc) oraz nowotworach pierwotnie rozwijających się w układzie kostnym (np. szpiczak mnogi) (8).

Wyróżniamy dwie główne drogi podania bisfosfonianów – doustną i dożylną. Biodostępność w farmakoterapii p.o. szacuje się na < 1%, a w przypadku łączenia BP z pokarmami, napojami bądź chemioterapeutykami zawierającymi magnez lub wapń może obniżyć się do zera (9). Bisfosfoniany doustne należy więc przyjmować w pozycji pionowej, popijając szklanką przegotowanej wody; dwie godziny przed i pół godziny po przyjęciu leku pacjenci powinni wstrzymać się od jedzenia.

Do głównych działań niepożądanych doustnej farmakoterapii BP zaliczamy zapalenie i nadżerki przełyku, utrudnienie połykania, bóle mięśniowo-szkieletowe, bóle brzucha, niestrawność. Alendronian u pacjentów z osteoporozą przyjmowany jest codziennie lub w dawce równoważnej raz w tygodniu.

Z piśmiennictwa wynika, że jeden na czterech pacjentów nie stosuje się do zaleceń, a aż 75% pacjentów przerywa leczenie w pierwszym roku trwania farmakoterapii doustnej (10). Dla pacjentów źle tolerujących bisfosfoniany przyjmowane p.o. wygodniejszym rozwiązaniem okazało się dożylnie podanie leku, które eliminuje podrażnienia błony

Taking this feature into account, three generations of BPs were distinguished:

- Generation I – BPs that do not contain a nitrogen atom in their structure; the first BPs ever used: etidronate, clodronate and tiludronate. They are characterised by the lowest anti-resorption activity. Their mechanism of action is based on their similarity to pyrophosphate; therefore, they are captured to create ATP (adenosine triphosphate) analogues. However, due to structural differences, they are not hydrolysed; therefore, they disturb ATP-dependent cellular processes and lead to cell apoptosis (mainly of osteoclasts, due to the accumulation of bisphosphonates within the bone tissue).
- Generation II – have an alkylamine group in R2 (aminobisphosphonates). These include, for example, alendronate, pamidronate. They are characterised by a higher potential of bone resorption inhibition.
- Generation III – they have a heterocyclic ring with a nitrogen atom in the R2 location. These include, for example, risedronate and zoledronate. They have the highest anti-resorption potential (5, 6).

Bisphosphonates containing nitrogen in their structure (generation II and III) inhibit the activity of farnesyl pyrophosphate synthase – an enzyme that is of considerable importance in cell metabolism, leading to osteoclast apoptosis (7).

For more than 50 years, these medications have been used mainly in the pharmacotherapy of skeletal diseases associated with increased resorption activity of osteoclasts, such as Paget's disease, osteoporosis, osteogenesis imperfecta, metastatic bone malignancies (primary breast, prostate, kidney, and lung cancers) and primary cancers of the skeletal system (e.g. multiple myeloma) (8).

There are two main routes of bisphosphonate administration – oral and intravenous. The bioavailability in PO pharmacotherapy is estimated at < 1%, and if BPs are taken with food, beverages or chemotherapeutics containing magnesium or calcium, it may be reduced to 0 (9). Oral bisphosphonates should therefore be taken when sitting upright with a glass of boiled water; two hours before and half an hour after taking the medication patients should refrain from eating.

Main side effects of oral BP pharmacotherapy include inflammation and erosion of the oesophagus, difficulty swallowing, musculoskeletal pain, abdominal pain, indigestion. Patients with osteoporosis take alendronate daily or at an equivalent dose once a week.

The literature reports that one in four patients does not comply with the recommendations, and as many as 75% of patients discontinue treatment in the first year of oral pharmacotherapy (10). In the case of patients with poor tolerance to PO bisphosphonates, intravenous administration of these medications proved to be more convenient because it eliminates the irritation of the oesophageal and gastric

*Bisphosphonates and orthodontic treatment – a literature review*

śluzowej przełyku i żołądka. Poza tym podaż leku odbywa się znacznie rzadziej, bo nawet co kilka miesięcy (6, 11). Jednak i ta metoda nie jest wolna od działań niepożądanych – szczególnie przy pierwszym podaniu istnieje ryzyko wystąpienia objawów grypopodobnych (wzrost ciepłoty ciała, bóle kostno-stawowe). Możliwe są także zaburzenia nefrologiczne oraz hematologiczne (12). Warto nadmienić, że bisfosfoniany z uwagi na ich łączenie z tkanką kostną cechują się bardzo długim okresem półtrwania, który przykładowo dla alendronianu wynosi u ludzi >10 lat.

**Martwica kości szczęk w wyniku stosowania bisfosfonianów (BRONJ)**

Kolejnym z możliwych działań niepożądanych jest ryzyko wystąpienia martwicy kości szczęk. O ile wśród zabiegów indukujących wystąpienie BRONJ piśmiennictwo nie wymienia ruchu ortodontycznego ani wad zgryzu samych w sobie, o tyle ekstrakcje – które często są elementem planu leczenia – stanowią przyczynę aż 61,7% przypadków (13). Najbardziej podatną grupą są pacjenci onkologiczni – ryzyko wystąpienia BRONJ wynosi u nich 1–28% i jest znacząco wyższe niż u pacjentów przyjmujących bisfosfoniany z powodu osteoporozy (0,001–3,44%) (14, 15).

Fliefel i wsp. po przeanalizowaniu dostępnych raportów dotyczących występowania BRONJ podają, że stosunek kobiet do mężczyzn dotkniętych tym powikłaniem wynosił 2 : 1, przy czym najczęstsza lokalizacja dotyczyła żuchwy (65,1%) (16). Na podstawie analizy 89 prac badawczych autorzy wskazali, że 83,2% pacjentów u których wystąpiło powikłanie, stanowili chorzy, którym bisfosfoniany były podawane dożylnie. Ryzyko wystąpienia BRONJ wzrasta przy stosowaniu tej grupy leków przez ponad 3 lata, zależy jednak ściśle od dawki oraz generacji (bisfosfoniany zawierające azot stanowią większe ryzyko wystąpienia martwicy żuchwy). Częstość przyjmowania BP jest również nie bez znaczenia – Corso i wsp. w swoich badaniach odnotowali, że zmiana podawania leku z comiesięcznych infuzji na cotrymiesięczne u chorych na szpiczaka zmniejszyła częstość występowania martwicy żuchwy indukowanej bisfosfonianami (17).

W badaniach na szczurach przyjmujących BP Senel i wsp. zaobserwowali występowanie zmian zapalnych w okolicy zębów trzonowych żuchwy u niektórych osobników, przy braku jakichkolwiek zmian w kościach udowych pobranych od badanych zwierząt (18). Wyniki badania wspierają hipotezę, że kości szczęk są obszarem największego poboru bisfosfonianów ze względu na znacznie wyższy niż w innych miejscach obrót kostny. Bezpośrednio przekłada się to na wystąpienie zmian histologicznych prowadzących do martwicy, przy braku indukcji tego procesu w innych elementach układu kostnego (19).

Piśmiennictwo podaje, że leczenie ortodontyczne dodatkowo przyspiesza bone turnover, co predysponuje do jeszcze większego pobierania bisfosfonianów przez te obszary (20). Może to doprowadzić do wzrostu ryzyka wystąpienia BRONJ w przyszłości (21).

mucosa. Moreover, the administration of medicine is much less frequent, even every few months (6, 11). However, this method is also associated with side effects – especially with the first administration, and there is a risk of flu-like symptoms (increased body temperature, skeletal and articular pain). Nephrological and haematological disorders can also develop (12). It is worth mentioning that bisphosphonates bind to the bone tissue and therefore are characterised by a very long half-life, which for alendronate is, for example, > 10 years in humans.

**Bisphosphonate-related osteonecrosis of the jaw (BRONJ)**

Bisphosphonate-related osteonecrosis of the jaw is another possible side effect. Although a group of procedures inducing BRONJ presented in the literature does not mention orthodontic movements or malocclusions alone, extractions – which are often part of the treatment plan – are the cause of as many as 61.7% of cases (13). Oncological patients are the most susceptible group – the risk of BRONJ is 1–28% in this group and is significantly higher than in patients taking bisphosphonates due to osteoporosis (0.001–3.44%) (14, 15).

Fliefel et al. analysed available reports on the occurrence of BRONJ and reported that the ratio of women to men affected by this complication was 2 : 1, and the mandible was the most common location (65.1%) (16). Based on the analysis of 89 research papers, the authors demonstrated that 83.2% of patients with this complication were patients who had been receiving intravenous bisphosphonates. The risk of BRONJ increases when medications belonging to this group are used for more than 3 years, but it depends strictly on the dose and generation (nitrogen-containing bisphosphonates pose a higher risk of mandibular osteonecrosis). The frequency of BP intake is also essential – in their studies, Corso et al. noted that when drug administration had been changed from monthly infusions to infusions every three months in myeloma patients, the incidence of bisphosphonate-related osteonecrosis of the jaw was reduced (17).

In studies on rats taking BPs Senel et al. observed the presence of inflammatory lesions in near molars in the mandible in some animals, but there were no changes in femoral bones collected from examined animals (18). The study outcomes support the hypothesis that jaw bones are the area of the highest uptake of bisphosphonates due to a much higher bone turnover compared to other locations. This directly translates into the presence of histological lesions leading to necrosis, whereas this process is not induced in other parts of the skeletal system (19).

According to the literature, orthodontic treatment further accelerates bone turnover, and it predisposes to an even greater uptake of bisphosphonates in these areas (20). This may lead to an increased risk of BRONJ in the future (21).

Researchers believe that in patients at risk of BRONJ, planned extractions should be performed using sextants.

Badacze uważają, że u pacjentów z grupy ryzyka wystąpienia BRONJ planowane ekstrakcje powinny być wykonywane sektantami. Pomiędzy zabiegami w poszczególnych sektantach należy zachować przerwę czasową wynoszącą minimum dwa miesiące, aby w tym czasie móc ocenić, czy w poprzednim obszarze nie wystąpiły objawy BRONJ. Zapobiega to powstawaniu mnogich ognisk martwicy w wielu miejscach jednocześnie (22).

W celu oceny ryzyka wystąpienia BRONJ badany jest poziom C-końcowego usieciowanego telopeptydu łańcucha alfa kolagenu typu I (CTX) uwalnianego podczas rozpadu kolagenu I. Jego zastosowanie jest jednak kontrowersyjne, z uwagi na fakt, że nie jest on bezwzględnie swoisty wyłącznie dla tkanki kostnej (23).

Wartość wskaźnika powyżej 150 pg/mL świadczy o minimalnym ryzyku, natomiast poniżej 100 pg/mL – o wysokim zagrożeniu wystąpienia BRONJ. Zahrowski i wsp. podają, że u pacjentów przyjmujących bisfosfony nieprzerwanie przez ponad 5 lat zaleca się zbadanie poziomu CTX przed wykonaniem procedur z zakresu chirurgii stomatologicznej (4). Marx i wsp. rekomendują, aby poziom CTX był określany u osób przyjmujących doustnie BP przez ponad 3 lata lub poniżej 3 lat, ale dodatkowo leczonych glikokortykosteroidami lub podczas chemioterapii (24). Zaobserwowali także, że odstawienie BP (drug holiday) na miesiąc powodowało wzrost CTX o 25,9–26,4 pg/mL. W niektórych badaniach wykazano jednak brak związku pomiędzy markerem CTX a ryzykiem wystąpienia BRONJ (25).

### **Ortodontyczna ekstruzja w celu zmniejszenia ryzyka BRONJ**

Pacjenci z wysokim ryzykiem wystąpienia BRONJ wymagają leczenia jak najbardziej dążącego do zachowania zębów własnych, bądź w przypadku konieczności ekstrakcji – wykonania jej maksymalnie atraumatycznie. Wdrożenie postępowania ortodontycznego niejednokrotnie może pomóc osiągnąć wskazane cele. W piśmiennictwie opisane są przypadki zastosowania ortodontycznej ekstruzji zęba w celu zwiększenia możliwości jego odbudowy, lub ułatwienia procesu ekstrakcji.

Smidt i wsp. przedstawili przypadek pacjentki przyjmującej doustnie bisfosfony przez 10 lat, u której konieczna była ekstrakcja zęba (26). Po przeprowadzeniu ekstruzji ortodontycznej usunięcie korzeni odbyło się bez trudności, z uwagi na ich znaczną ruchomość i duże wysunięcie z zębodołu. Gojenie przebiegło bez powikłań, nie odnotowano wystąpienia incydentu BRONJ.

Morita i wsp. przeprowadzili ekstruzję ortodontyczną korzenia zęba, zapewniając odpowiednie warunki do jego odbudowy, a tym samym unikając jego ekstrakcji (27). Było to działanie o tyle znaczące, że pacjentka w przeszłości była leczona bisfosfonianami i przechodziła radioterapię obejmującą okolicę ekstrudowanego zęba.

An interval of at least two months should be maintained between procedures in individual sextants in order to assess whether there had been any symptoms of BRONJ in the previous area in that period. As a result, it prevents multiple necrosis foci in many places at once (22).

In order to assess the risk of BRONJ, the level of cross-linked C-terminal telopeptide of the alpha chain of type I collagen (CTX) released during collagen I breakdown is measured. However, its use is controversial as it is not absolutely specific to bone tissue alone (23).

The index value above 150 pg/mL indicates a minimum risk, while below 100 pg/mL – a high risk of BRONJ. Zahrowski et al. report that in patients taking bisphosphonates continuously for more than 5 years it is recommended to measure the CTX levels before performing any dental surgery procedures (4). Marx et al. recommend that the CTX levels should be measured in patients taking oral BPs for more than 3 years or less, but additionally treated with glucocorticoids or during chemotherapy (24). They also observed that the BP withdrawal (drug holiday) for one month resulted in increased CTX levels by 25.9–26.4 pg/mL. However, some studies have shown that there is no connection between CTX as a marker and the risk of BRONJ (25).

### **Orthodontic extrusion to reduce the risk of BRONJ**

Patients with a high risk of BRONJ require treatment that is as much as possible aimed at preserving their own teeth, or, if extraction is necessary, it should be performed as atraumatically as possible. The implementation of orthodontic management can often help achieve these goals. The literature reports cases where orthodontic tooth extrusion is used to increase the chance of its restoration, or to facilitate the extraction process.

Smidt et al. presented a case of a female patient taking oral bisphosphonates for 10 years, in whom tooth extraction was necessary (26). After orthodontic extrusion, roots were removed without difficulty, because they were mobile and largely protruding from the alveolus. Healing was without complications, and no BRONJ incident was reported.

Morita et al. performed orthodontic extrusion of a tooth root, while ensuring appropriate conditions for its reconstruction and thus avoiding its extraction (27). This was a significant case as the patient had been treated with bisphosphonates in the past and underwent radiotherapy covering the area of the tooth undergoing extrusion.

On the basis of the cited cases, it seems justified to state that orthodontic treatment, an example of which is orthodontic extrusion, can be a method to minimise the risk of BRONJ.

### **Osteogenesis imperfecta**

Bisphosphonates are widely used in the pharmacotherapy of osteogenesis imperfecta (OI) both in children and adults affected by a severe form of this disease. The literature

Na podstawie przytoczonych przypadków zasadnym wydaje się być stwierdzenie, że leczenie ortodontyczne, którego przykładem jest ekstruzja ortodontyczna, może stanowić metodę minimalizowania ryzyka wystąpienia BRONJ.

### **Osteogenesis imperfecta**

Bisfosfoniany znajdują szerokie zastosowanie w farmakoterapii osteogenesis imperfecta (OI) zarówno u dzieci, jak i u osób dorosłych dotkniętych ciężką postacią tego schorzenia. Piśmiennictwo podaje, że ta terapia u dzieci może zmniejszać ryzyko wystąpienia złamań kości nawet o 100%, dlatego BP są często stosowane w tej grupie wiekowej (28). Z uwagi na szczególne potrzeby lecznicze, wielu pacjentów z OI jest kierowanych do gabinetów ortodontycznych w celu zdiagnozowania nieprawidłowości zgryzu i podjęcia odpowiedniego leczenia. Obserwowana często tendencja do występowania szkieletowej klasy III (nawet 70–80% pacjentów z OI), zgryzu krzyżowego przedniego i bocznego oraz zgryzu otwartego powodują, że chorzy są często poddawani zarówno leczeniu ortodontycznemu, jak i ortodontyczno-chirurgicznemu (29, 30).

Według literatury terapia bisfosfonianami ma wpływ nie tylko na szybkość i zakres przesunięcia ortodontycznego, ale także może powodować opóźnienie ząbkowania u dzieci. Ma to szczególne znaczenie w przypadku najmłodszych objętych terapią BP w leczeniu osteogenesis imperfecta. Wyrzynanie zębów może być tu opóźnione nawet o 1,67 lat (31). U dzieci chorych na OI i nieleczonych BP rzadko dochodzi do występowania tego typu zaburzeń, dlatego to zjawisko przypisuje się farmakoterapii (32). U dzieci przyjmujących wyższe dawki bisfosfonianów wyrzynanie zębów następowało statystycznie istotnie później niż przy dawkach mniejszych, co podkreśla niebagatelny wpływ dawki na występowanie opóźnienia ząbkowania (31).

Badacze poruszają także inne problemy, z jakimi przydzie zmierzyć się ortodontie podczas leczenia dziecka z OI, a mianowicie z tendencją do infraokluzji (obserwowaną u 27% dzieci), ectopowym wyrzynaniem się zębów, ich zatrzymaniem oraz opóźnioną eksfoliacją (33, 34). W takich przypadkach wskazana jest interwencja chirurgiczna polegająca na ekstrakcji przetrwałych zębów mlecznych, pomimo niecałkowitej resorpcji ich korzeni. Piśmiennictwo podaje, że w przypadku zabiegów chirurgii stomatologicznej u dzieci z OI, przyjmujących dożylnie bisfosfoniany w dawkach odpowiednich do leczenia tej jednostki chorobowej, ryzyko wystąpienia BRONJ – w przeciwieństwie do dorosłych – jest znikome (35–38).

Schwartz i wsp. w grupie pacjentów (najmłodszy miał 2 lata, najstarszy – 19 lat) przyjmujących dożylnie bisfosfoniany w leczeniu OI nie zaobserwowali powikłań po ekstrakcjach zębów zarówno mlecznych, jak i stałych. Autorzy rekomendują wykonanie zabiegu 8–15 dni po iniekcji leku, podanie dawki antybiotyku przed wykonaniem zabiegu, a także wykonanie diagnostyki radiologicznej w celu oceny

reports that in children, this therapy can reduce the risk of bone fractures even by up to 100%, and therefore BPs are often used in this age group (28). Due to specific treatment needs, many patients with OI are referred to orthodontic offices to have malocclusions diagnosed and to receive appropriate treatment. As there is a trend to skeletal class III (even up to 70–80% of patients with OI), anterior and lateral cross-bite, and open bite, these patients are often subject to both orthodontic and orthodontic-surgical treatment (29, 30).

According to the literature, bisphosphonate therapy not only affects the speed and extent of orthodontic movements, but it can also delay tooth eruption in children. This is of particular importance in the case of youngest patients receiving BP therapy due to osteogenesis imperfecta. In such cases, tooth eruption can be delayed even by up to 1.67 years (31). Children with OI who are not treated with BPs rarely experience such disorders; therefore, this phenomenon is attributed to pharmacotherapy (32). In children taking higher doses of bisphosphonates, tooth eruption occurred statistically significantly later than at lower doses, and it emphasises that a dose has a significant effect on delayed tooth eruption (31).

The researchers also address other problems that are challenges for orthodontists while treating a child with OI, such as a tendency to infraocclusion (observed in 27% of children), ectopic tooth eruption, tooth retention and delayed exfoliation (33, 34). In such cases, surgical intervention is recommended, and it includes extraction of persistent deciduous teeth, despite incomplete resorption of their roots. The literature reports that in the case of dental surgery procedures performed in children with OI who take intravenous bisphosphonates at doses suitable for the treatment of this disease the risk of BRONJ – unlike in adults – is negligible (35–38).

In their group of patients (the youngest patient was 2 years old, the oldest patient was 19 years old) taking intravenous bisphosphonates for the treatment of IO Schwartz et al. did not observe any complications after extraction of both deciduous and permanent teeth. The authors recommend performing the procedure 8–15 days after the drug injection, administration of an antibiotic dose before the procedure, as well as performing radiological diagnostics to assess healing before the next dose of bisphosphonate is administered (39). However, the use of antibiotic therapy is a controversial issue, and a decision to implement it should be taken in accordance with existing guidelines (40).

### **Slowing orthodontic movements**

In patients undergoing orthodontic treatment, alveolar bone metabolism is one of the factors significantly affecting the dynamics of orthodontic movements. Low bone turnover may make it difficult to perform specific orthodontic movements, e.g. translation replaced with tipping when closing post-extraction spaces. Verna et al. conducted studies in rats that had bone metabolism pharmacologically changed

gojenia przed podaniem kolejnej dawki bisfosfonianu (39). Zastosowanie antybiotykoterapii jest jednak kwestią sporną i decyzja o jej wdrożeniu powinna być podjęta zgodnie z obowiązującymi wytycznymi (40).

### Zwolnienie ruchu ortodontycznego

U pacjentów poddawanych leczeniu ortodontycznemu jednym z czynników w znacznym stopniu wpływających na dynamikę ruchu ortodontycznego jest metabolizm kości wyrostka zębodołowego. Niski bone turnover może utrudniać wykonywanie niektórych ruchów ortodontycznych, np. translacji na rzecz tippingu przy zamykaniu przestrzeni poekstrakcyjnych. Verna i wsp. w swoich badaniach na szczurach, u których farmakologicznie zmieniono metabolizm kostny (wywołano hiper- i hipotyreozę), wykazali, że wysoki obrót kostny statystycznie istotnie wpływa na zwiększenie zakresu ruchu ortodontycznego, a niski powoduje jego redukcję, w porównaniu do grupy kontrolnej (41). Autorzy zaobserwowali także zmianę rozmieszczenia centrum rotacji w grupach badanych – przy wysokim bone turnover CR znajdowało się bardziej dowierzchołkowo, a przy niskim dokoronowo w stosunku do grupy kontrolnej. Przytoczone wyniki mają bezpośrednie przełożenie na dynamikę leczenia ortodontycznego podczas kuracji bisfosfonianami, ponieważ te leki prowadzą do znacznego obniżenia obrotu kostnego, powodując szereg związanych z tym następstw.

Rozważając wpływ BP na zakres ruchu ortodontycznego, badacze są zgodni, że następuje jego istotne zmniejszenie w porównaniu do grupy kontrolnej wolnej od medykacji (42–44).

Kaipatur i wsp. w badaniu na szczurach przyjmujących alendronian otrzymali 86% redukcję przemieszczenia zęba po przyłożeniu siły ortodontycznej po 8 tygodniach (45). Autorzy doszli także do konkluzji, że przerwanie kuracji BP przed samym leczeniem ortodontycznym nie powodowało zwiększenia zakresu ruchu, a wręcz przeciwnie – był on mniejszy niż w grupie, która zaczęła przyjmować lek wraz z rozpoczęciem terapii i kontynuowała go przez cały okres obserwacji. Otrzymany wynik kwestionuje zasadność drug holiday, czyli przerywania farmakoterapii BP na czas leczenia ortodontycznego. Nie uzyskano jednak wartości istotnej statystycznie.

Pomimo że znaczna większość badań dotyczących wpływu bisfosfonianów na ruch ortodontyczny jest wykonana na materiale zwierzęcym, istnieją także prace oparte na podstawie obserwacji klinicznych. Zahrowski i wsp. zauważyli, że u pacjentów przyjmujących BP występuje zwolnienie ruchu ortodontycznego podczas leczenia, a także ograniczenie jego zakresu prowadzące do konieczności zastosowania kompromisu terapeutycznego (4).

Rinchuse i wsp. u pacjentów leczonych bisfosfonianami odnotowali przewagę nachylenia koron (tipping) w porównaniu do przemieszczenia osiowego (bodily movement), a także utrudnione zamykanie luk poekstrakcyjnych (46).

(hyper- and hypothyreosis was induced), and they showed that high bone turnover statistically significantly increased the range of orthodontic movements. In contrast, low bone turnover caused its reduction, compared to the control group (41). The authors also observed that the distribution of a rotation centre had changed in study groups – when bone turnover was high, CR was located more apically, and when it was low, more coronally in relation to the control group. These results have a direct impact on the dynamics of orthodontic treatment during the treatment with bisphosphonates, because these medications lead to a significant reduction in bone turnover, causing many related consequences.

Considering the effects of BPs on the range of orthodontic movements, researchers agree that there is a significant reduction compared to the control group that does not receive medications (42–44).

Kaipatur et al. conducted a study in rats taking alendronate, and at 8 weeks they observed an 86% reduction in tooth movements after applying an orthodontic force (45). The authors also concluded that discontinuation of BP treatment before the orthodontic treatment alone did not increase the range of movements. However, on the contrary, it was smaller than in the group that started taking the medication at the start of therapy and continued it throughout the whole follow-up period. Based on obtained outcomes, one might question whether the introduction of drug holiday, i.e. interruption of BP pharmacotherapy during orthodontic treatment, is justified. However, no statistically significant values were obtained.

Although the vast majority of studies on the effects of bisphosphonates on orthodontic movements are performed on animal material, there are also studies based on clinical observations. Zahrowski et al. observed that patients receiving BPs have slower orthodontic movements during the treatment and limited scope of movements leading to the need for a therapeutic compromise (4).

Rinchuse et al. observed that tipping was predominant in patients treated with bisphosphonates compared to bodily movement and; moreover, it was difficult to close post-extraction spaces (46).

The literature also states that women over 50 years of age taking bisphosphonates were 13 times more likely to have incomplete closure of post-extraction spaces and 26.4 times less likely to achieve parallel roots of teeth undergoing movement in relation to women over 50 years of age who did not receive BPs (47).

### Microimplants

Maintaining proper anchorage is a condition for effective orthodontic treatment. The introduction of microimplants has significantly expanded the possibilities of therapy, enabling the treatment of patients with multiple missing teeth or with loss of periodontal tissues. The mobility of a microimplant, its disintegration and loss may affect the success



*Bisphosphonates and orthodontic treatment – a literature review*

Piśmiennictwo podaje również, że kobiety po 50. r.ż. przyjmujące bisfosfoniany miały 13-krotnie większe prawdopodobieństwo niecałkowitego zamknięcia luk poekstrakcyjnych oraz 26,4 razy mniejszą szansę na uzyskanie równoległości korzeni przesuwanych zębów w stosunku do kobiet po 50. r.ż. nieleczonych BP (47).

**Mikroimplanty**

Warunkiem prowadzenia skutecznego leczenia ortodontycznego jest utrzymanie odpowiedniego zakotwienia. Pojawienie się mikroimplantów znacznie rozszerzyło możliwości terapii, umożliwiając leczenie pacjentów z licznymi brakami zębowymi czy z utratą tkanek przyzębia. Ruchomość mikroimplantu, jego dezintegracja oraz wypadanie mogą wpłynąć na powodzenie leczenia ortodontycznego, być przyczyną dolegliwości bólowych, a także wskazywać na konieczność ponownego zabiegu. Przeprowadza się więc próby farmakologicznego zwiększenia stabilizacji wtórnej mikroimplantu. Cuairán i wsp. w swoich badaniach na psach podjęli się sprawdzenia wpływu miejscowej aplikacji zoledronianu do łoży przygotowanej pod mikroimplant na jego stabilizację pierwotną i wtórną (48). Wykazano, że lokalne zastosowanie jednej dawki BP statystycznie istotnie wpłynęło na ilość kości gąbczastej dookoła mikrośrub – jej zwiększenie korelowało ze wzrostem stabilizacji wtórnej i lepszymi wynikami niż w grupie kontrolnej, gdzie nie zastosowano BP. Do podobnych wniosków doszli Dewachi i wsp., wykazując istotnie większą stabilizację wtórną mikroimplantów oraz niższy poziom prozapalnej IL-1 $\beta$  w płynie dziąsłowym po miejscowej aplikacji zoledronianu u psów z wywołaną farmakologicznie cukrzycą (49). Należy nadmienić, że liczba badań na temat wpływu lokalnej podaży BP na lepsze utrzymanie mikrośrub nie jest wystarczająca, a poszczególni autorzy różnie podchodzą do stosowania mikroimplantów ortodontycznych u pacjentów przyjmujących bisfosfoniany w terapii choroby podstawowej (50, 51). Różnica poglądów badaczy i brak bezpośrednich wytycznych ukazuje złożoność problemu oraz konieczność indywidualnego rozpatrywania każdego przypadku z uwzględnieniem ryzyka wystąpienia martwicy kości.

**Zakotwienie farmakologiczne**

Oprócz badań nad udoskonalaniem mikroimplantów czy aparatów do utrzymywania zakotwienia, naukowcy prowadzą także próby uzyskania zakotwienia farmakologicznego. Jedną z grup leków poddanych testom na skuteczność zatrzymania niepożądanych ruchów podczas leczenia ortodontycznego są bisfosfoniany. Ortega i wsp. zwrócili uwagę, że po miejscowym, jednorazowym podaniu zoledronianu do zębodołu po usunięciu pierwszego trzonowca i próbie zamykania luki poekstrakcyjnej u szczurów wystąpiło istotne statystycznie ograniczenie ruchu mezializacji drugiego trzonowca (52). W grupie kontrolnej zaobserwowano mezoinklinację korony, ekstruzję korzenia dystalnego, a intruzję

of orthodontic treatment, cause pain and indicate the necessity of re-treatment. Therefore attempts have been made to increase secondary stability of microimplants using pharmacological methods. Cuairán et al. conducted studies on dogs to evaluate the effects of local application of zoledronate to a space prepared for microimplants on its primary and secondary stability (48). They showed that local application of one dose of BP statistically significantly affected the amount of spongy bone around microscrews – its increase correlated with an increase in secondary stability and better outcomes than in the control group where no BPs were applied. Similar conclusions were reached by Dewachi et al. who showed significantly higher secondary stability of microimplants and lower levels of proinflammatory IL-1 $\beta$  in gingival fluid after local application of zoledronate in dogs with pharmacologically induced diabetes (49). It should be mentioned that the number of studies on the effects of local BP supply on better maintenance of microscrews is not sufficient, and individual authors have different approaches to the use of orthodontic microimplants in patients taking bisphosphonates for the treatment of their underlying diseases (50, 51). As the opinions of researchers vary, and there is a lack of direct guidelines, this problem is complex, and it is necessary to consider each case individually, taking into account the risk of bone necrosis.

**Pharmacological anchorage**

In addition to studies on improving microimplants or anchoring devices, researchers also conduct studies regarding pharmacological anchorage. Bisphosphonates are one of the groups of medications studied in relation to the effects on inhibiting unwanted movements during orthodontic treatment. Ortega et al. pointed out that after local, single administration of zoledronate to the alveolus after the removal of a first molar and an attempt to close the post-extraction space in rats, mesialisation of the second molar was statistically significant limited (52). In the control group, crown mesioinclination, extrusion of a distal root and intrusion of a mesial root, loss of the alveolar bone around roots of the second molar and moderate root resorption were observed. Among individuals in the study group, the above phenomena did not occur, cement resorption was not present at all or only to a small extent. Furthermore, no bone necrosis caused by the supply of bisphosphonates has been reported.

Inhibition of orthodontic movements can occur both after systemic and local administration of BPs and its range is dose-dependent. Igarashi et al. conducted studies on rats after SC administration of AHBuBP (4-amino-1-hydroxybutylidene-1,1-bisphosphonate) and recorded tooth movements in the study group only on day one (53). In the following days, until the end of the study, namely 21 days later, there was no statistically significant change in the location. However, the movement during the first 24 hours was not so much related to bone resorption as to

mezjalnego, utratę kości wyrostka zębodołowego wokół korzeni drugiego zęba trzonowego oraz średniozaawansowaną resorpcję korzeni. Wśród osobników grupy badanej nie miały miejsca powyższe zjawiska, resorpcja cementu nie występowała wcale lub w jedynie niewielkim stopniu. Nie odnotowano także występowania martwicy kości spowodowanej podażą bisfosfonianów.

Inhibicja ruchu ortodontycznego może nastąpić zarówno po systemowym, jak i miejscowym podaniu BP i jej zakres jest zależny od dawki. Igarashi i wsp. w badaniach przeprowadzonych również na szczurach po podaniu s.c. AHBuBP (4-amino-1-hydroxybutylidene-1,1-bisphosphonate) odnotowali ruch zęba w grupie badanej tylko w pierwszej dobie (53). W kolejnych, aż do zakończenia badania, które miało miejsce po 21 dniach, nie występowała statystycznie istotna zmiana położenia. Przemieszczenie w ciągu pierwszych 24 godzin nie było jednak o tyle związane z resorpcją kości, co z kompresją włókien ozębnej i ugięciem kości wyrostka zębodołowego. Podczas eksperymentu zbadano także wpływ miejscowej aplikacji AHBuBP na przesunięcie ortodontyczne – inhibicję ruchu zębów oceniono na  $69,8 \pm 5,9\%$ . Różnica wielkości przemieszczenia pomiędzy stroną badaną a kontrolną była istotna statystycznie ( $p < 0,05$ ).

Do podobnych wniosków doszli Liu i wsp., badając wpływ kłodronianu podanego miejscowo na ruch ortodontyczny u szczurów (54). Oprócz statystycznie istotnego zmniejszenia liczby osteoklastów w grupie badanej w porównaniu do grupy kontrolnej, odpowiedzialnych za resorpcję kości wyrostka zębodołowego, otrzymali także statystycznie istotny wpływ dawki na inhibicję przesunięcia pod wpływem siły wywołanej otwartą sprężyną coil.

Przytoczone badania prowadzą do wniosku, że efekt miejscowej podaży BP, począwszy od zwolnienia ruchu ortodontycznego, aż po całkowitą inhibicję, może być regulowany przez dawkowanie.

### Resorpcja korzeni

W wielu pracach badawczych bazujących na modelach zwierzęcych autorzy dążą do opisanie wpływu bisfosfonianów na resorpcję korzeni podczas aktywnej fazy leczenia ortodontycznego. Jest to o tyle istotne, gdyż zjawisko resorpcji powoduje wiele negatywnych implikacji klinicznych utrudniających leczenie, aż po utratę zęba włącznie. Skrócenie korzenia prowadzi do powstania niewłaściwej proporcji długości korony do korzenia, co może być przyczyną zmniejszenia stabilizacji zęba w zębodole (55). Przemieszczeniu ulega także centrum oporu zęba – im krótszy korzeń, tym mniejszej siły należy użyć podczas nadania/zmiany toroku. Jeżeli u pacjenta zaobserwowano resorpcję korzeni, należy spodziewać się, że ten stan będzie się pogłębiał, co czyni leczenie trudniejszym i obciążonym większym ryzykiem.

Jednym z głównych wniosków badań przeprowadzonych przez Igarashi i wsp. na szczurach jest znaczne zmniejszenie liczby ( $p < 0,001$ ) i wielkości ( $p < 0,01$ ) lakun resorpcyjnych

the compression of periodontal fibres and bending of the alveolar process bone. During the experiment, the effects of local application of AHBuBP on orthodontic movements were also examined – inhibition of tooth movements was estimated at  $69.8 \pm 5.9\%$ . The difference in movements between the study and control side was statistically significant ( $p < 0.05$ ).

Similar conclusions were reached by Liu et al., who studied the effects of local administration of clodronate on orthodontic movements in rats (54). In addition to a statistically significant reduction in the number of osteoclasts – responsible for alveolar bone resorption – in the study group as compared to the control group, they also observed a statistically significant dose-related effect on the inhibition of movements under the influence of a force induced by an open coil spring.

These studies lead to the conclusion that the effects of local supply of BPs can be regulated by dosage: from the slowing down of orthodontic movement to total inhibition.

### Root resorption

In many research papers based on animal models, the authors aim to describe the effects of bisphosphonates on root resorption during the active phase of orthodontic treatment. This is all the more important because the phenomenon of resorption causes many negative clinical implications that hinder the treatment, including even tooth loss. When a root has been shortened, it leads to an inappropriate ratio of the crown to root length, which may result in reduced tooth stability in the alveolus (55). The centre of the tooth resistance is also displaced – the shorter the root, the less force must be used to provide/change the torque. If root resorption has been observed in a patient, this condition is expected to worsen; therefore, treatment becomes more difficult and associated with a higher risk.

Regarding the main conclusions of studies conducted on rats by Igarashi et al., they observed a significant reduction in the number ( $p < 0.001$ ) and size ( $p < 0.01$ ) of resorption lacunae on the side of compression during orthodontic movements in a group receiving bisphosphonates compared to the control group (53). These results are supported by many other publications showing statistically significant outcomes in reducing the resorption of cement and root dentin (43, 44, 56). According to Igarashi et al., the effects of reducing root resorption can also be achieved after the local supply of BPs and are dose-dependent (56).

Atlati et al. had different conclusions when they studied the effects of orthodontic movements on molars in 12-day-old mice after a single SC administration of bisphosphonate (57). The formation of cell-free cement was inhibited contrary to that of atypical hyperplastic cement. After applying an orthodontic force this cement was quickly resorbed, and extraction of such a tooth was also easier. This shows inhibitory effects of BPs on the formation of cell-free cement

po stronie ucisku podczas ruchu ortodontycznego w grupie przyjmującej bisfosfonian, w porównaniu do grupy kontrolnej (53). Te wyniki znajdują poparcie w wielu innych publikacjach, w których badacze także osiągnęli statystycznie istotne wyniki ograniczenia resorpcji cementu i zębiny korzeniowej (43, 44, 56). Igarashi i wsp. uważają, że efekt ograniczenia resorpcji korzenia może być osiągnięty także po miejscowej podaży BP i jest zależny od dawki (56).

Do innych wniosków doszli Alatl i wsp., badając wpływ ruchu ortodontycznego na zęby trzonowe 12-dniowych myszy po jednorazowym podaniu bisfosfonianu s.c. (57). Odnotowano inhibicję formowania się cementu bezkomórkowego na rzecz atypowego cementu hiperplastycznego. Cement ten po przyłożeniu siły ortodontycznej łatwo ulegał resorpcji, ekstrakcja takiego zęba również była prostsza. Świadczy to o hamującym wpływie BP na formowanie się cementu bezkomórkowego w okresie rozwoju korzenia zęba. Może mieć to znaczenie w przypadku leczenia ortodontycznego dzieci, u których terapia bisfosfonianami została rozpoczęta w bardzo młodym wieku, np. w leczeniu już wcześniej przytoczonej jednostki chorobowej osteogenesis imperfecta. Obecnie brak jest doniesień na temat zmian strukturalnych cementu związanych z farmakoterapią BP wśród tej grupy pacjentów.

Należy też zwrócić uwagę, że u myszy czy szczurów rozwój zębów przebiega inaczej niż u człowieka i nie następuje wymiana uzębienia. Zwierzęta te mają jeden komplet zębów przez całe życie, a ich ścieranie jest rekompensowane stałym odkładaniem cementu w okolicy okołowierzchołkowej. Dlatego badania prowadzone na myszach bądź szczurach powinny być potwierdzone na ssakach wyższych, aby można było dokładniej oszacować efekt, jaki może wystąpić u homo sapiens (58).

### **Utrzymanie efektu leczenia**

Adachi i wsp. badali wpływ lokalnej podaży bisfosfonianów na utrzymanie efektu dopoliczkowego przesunięcia pierwszych zębów trzonowych u szczurów (44). Gdy zęby były już odpowiednio przemieszczone, usunięto źródło siły i rozpoczęto lokalne iniekcje risedronianu. Po stronie badanej przesunięcie było zauważalne tylko podczas pierwszych trzech dni. Autorzy uważają, że przemieszczenie po zaprzestaniu przykładania siły przez pierwsze 24 godziny nie ma podłoża w resorpcji kości wyrostka zębodołowego, lecz jest efektem odbicia skompresowanych wcześniej więzadeł. Efekt inhibicji ruchu zęba do pozycji sprzed badania został potwierdzony na podstawie analizy pomiarów.

Inne potencjalne zastosowanie bisfosfonianów badali Lee i wsp., analizując wpływ tej grupy leków na przebudowę szwu podniebiennego po przeprowadzeniu metody szybkiej ekspansji szczęki (RME) (59). Autorzy wyodrębnili cztery grupy szczurów: pierwszą z nich stanowiły zwierzęta, którym zaraz po usunięciu aparatu do poszerzenia szczęki aplikowano s.c. roztwór soli fizjologicznej (S), drugiej grupie

during the development of a tooth root. This may be relevant in the case of orthodontic treatment of children in whom bisphosphonate therapy has been started at a very early age, e.g. in the treatment of osteogenesis imperfecta that has already been mentioned. There are currently no reports regarding structural changes in cement related to BP pharmacotherapy in this group of patients.

It should also be noted that in mice or rats, the development of teeth is different than in humans, and there is no tooth replacement. These animals have one set of teeth throughout their lives, and their wear and tear are compensated for by the permanent cement deposition in the periapical area. Therefore, the outcomes of studies on mice or rats should be confirmed by studies on higher mammals in order to provide a more accurate estimate of the effects that may be observed in homo sapiens (58).

### **Maintaining treatment effects**

Adachi et al. studied the effects of local supply of bisphosphonates on the maintenance of the buccal shift of first molars in rats (44). Once the teeth had correctly been moved, the source of force was removed, and local injections of risedronate were initiated. On the study side, the movement was only noticeable during the first three days. The authors believe that for the first 24 hours after the force is no longer applied, the movement is not based on the alveolar bone resorption, but is an effect of the reflection of previously compressed ligaments. The effects of inhibition of tooth movements to a position before the study were confirmed by the analysis of measurements.

Lee et al. studied other potential uses of bisphosphonates and analysed the effects of this group of medications on palatal suture remodelling after rapid maxillary expansion (RME) (59). The authors identified four groups of rats: the first included animals that were treated with saline administered SC immediately after the removal of a maxillary expansion device (S), the second group was treated with SC etidronate (B), while in the third and fourth groups the maxillary expansion device was left in a passive form for 7 days as retention, and the injections of saline (SR) and etidronate (BR) were started after its removal. Seven days later, the maxillary width was measured and compared with the results obtained immediately after RME was completed. The least stable results were obtained in the S group, where the relapse rate was 54%. When saline was replaced with bisphosphonate, it resulted in a decrease of a relapse rate to 32%. The best results were obtained in groups where weekly retention to maintain outcomes was applied after the completion of maxillary expansion – in the SR group, the relapse rate was 25% and in BR – 10%.

The results of conducted studies lead to the conclusion that during the treatment which is burdened with a high risk of a relapse, we should strive to support it with a chemical form of maintaining the effects of active therapy apart from mechanical retention.

podawano s.c. roztwór etidronianu (B), natomiast w grupach trzeciej i czwartej pozostawiono aparat poszerzający szczękę w formie biernej na 7 dni jako retencję i dopiero po jego usunięciu rozpoczęto iniekcje – odpowiednio soli fizjologicznej (SR) i etidronianu (BR). Po siedmiu dniach wykonano pomiary szerokości szczęki i porównano je z wynikami otrzymanymi zaraz po zakończeniu RME. Najmniej stabilne rezultaty otrzymano w grupie S, w której nawrót wyniósł 54%. Zamiana soli fizjologicznej na bisfosfonian spowodowała spadek recydywy do 32%. Najlepsze wyniki otrzymano w grupach, w których po zakończeniu poszerzania szczęki zastosowano tygodniową retencję utrzymanych wyników – w grupie SR nawrót wynosił 25%, a w BR – 10%.

Rezultaty prowadzonych badań prowadzą do wniosku, że podczas leczenia, które jest obciążone dużym ryzykiem recydywy należy, oprócz retencji mechanicznej, dążyć do wspomagania jej chemiczną formą utrzymania efektu terapii aktywnej.

## Wnioski

Lekarz ortodonta powinien mieć świadomość potencjalnych trudności podczas leczenia wady zgryzu u osób przyjmujących bisfosfoniany i odpowiednio zaplanować swe działania, aby nie narazić pacjenta na możliwe powikłania. Należy kierować się szczególną ostrożnością przy podejmowaniu decyzji o ekstrakcjach ze wskazań ortodontycznych, z uwagi na ryzyko wystąpienia w tej grupie pacjentów szeroko opisanej w piśmiennictwie martwicy kości szczęk (BRONJ).

Odpowiednio wykorzystana wiedza na temat specyfiki bisfosfonianów może stanowić w rękach lekarza przydatne narzędzie mogące uchronić go od niezadowolających rezultatów leczenia, do których zalicza się niecałkowite zamknięcie luk poekstrakcyjnych, przewagę nachylenia koron na rzecz przemieszczenia osiowego zębów, zwolniony przebieg ruchu zęba pod wpływem siły ortodontycznej. Obowiązkiem ortodonta jest poinformowanie pacjenta o odmiennym charakterze leczenia oraz o jego ograniczeniach spowodowanych farmakoterapią bisfosfonianami.

Stosowanie BP miejscowo w celu osiągnięcia korzyści w terapii ortodontycznej jest obecnie na etapie badań na zwierzętach – głównie są to niewielkie grupy myszy i szczurów. Co oznacza, że dopóki rezultaty oraz dawkowanie nie zostaną w pełni przebadane, nie należy ich stosować w praktyce klinicznej. Aby zwiększyć przewidywalność i wiarygodność wyników trzeba prowadzić dłuższy okres obserwacji, zwiększyć liczebność grup oraz wdrożyć badania na ssakach wyższych.

## Conclusions

Orthodontists should be aware of potential difficulties when treating malocclusions in people taking bisphosphonates and plan their actions accordingly so as not to expose patients to possible complications. Special care should be taken when deciding on extractions for orthodontic indications, because of the risk of bisphosphonate-related osteonecrosis of the jaw (BRONJ) in this group of patients, which is widely reported in the literature.

Properly used knowledge regarding the specificity of bisphosphonates can be a useful tool in the hands of a dentist because it can protect them from unsatisfactory treatment outcomes, such as incomplete closure of post-extraction spaces, predominant crown tipping in favour of axial displacement of teeth, slower course of tooth movement under the influence of an orthodontic force. The orthodontist must inform a patient about a different nature of treatment and its limitations due to bisphosphonate pharmacotherapy.

The use of topical BPs for the benefit of orthodontic therapy is currently at the stage of animal studies – mainly in small groups of mice and rats. This means that until the outcomes and dosage have been thoroughly studied, they should not be used in clinical practice. To increase the predictability and reliability of outcomes, a longer follow-up period should be introduced, the sample size should be increased, and studies on higher mammals are needed.

**Piśmiennictwo / References**

- Bartzela T, Türp JC, Motschall E, Maltha JC. Medication effects on the rate of orthodontic tooth movement: A systematic literature review. *Am J Orthod Dentofacial Orthop* 2009; 135: 16-26.
- Lotwala RB, Greenlee GM, Ott SM, Hall SH, Huang GJ. Bisphosphonates as a risk factor for adverse orthodontic outcomes. A retrospective cohort study. *Am J Orthod Dentofacial Orthop* 2012; 142: 625-34.
- Krieger E, d'Hoedt B, Scheller H, Jacobs C, Walter C, Wehrbein H. Orthodontic treatment of patients medicated with bisphosphonates—a clinical case report. *J Orofac Orthop* 2013; 74: 28-39.
- Zahrowski JJ. Optimizing orthodontic treatment in patients taking bisphosphonates for osteoporosis. *Am J Orthod Dentofacial Orthop* 2009; 135: 361-74.
- Czyżykowski R, Krakowska M, Potemski P. Bisphosphonates for the treatment of patients with cancer. *Oncol Clin Pract* 2017; 13: 268-74.
- Watts NB. Treatment of osteoporosis with bisphosphonates. *EMCNA* 1998; 27: 419-39.
- Putranto R, Oba Y, Kaneko K, Shioyasono A, Moriyama K. Effects of bisphosphonates on root resorption and cytokine expression during experimental tooth movement in rats. *Orthod Waves* 2008; 67: 141-9.
- Drake M, Clarke B, Khosla S. Bisphosphonates: Mechanism of Action and Role in Clinical Practice. *Mayo Clinic* 2008; 83: 1032-45.
- Cremers S, Drake MT, Ebetino FH, Bilezikian JP, Russell RGG. Pharmacology of Bisphosphonates. *Br J Clin Pharmacol* 2019; 85: 1052-62.
- Tosteson ANA, Grove MR, Hammond CS, Moncur MM, Ray T, Hebert GM, Pressman AR, Ettinger B. Early discontinuation of treatment for osteoporosis. *Am J Med* 2003; 115: 209-16.
- Wozzuk K, Lisowska B, Prusinowska A. Alendronian, ryzedronian i ibandronian w leczeniu osteoporozy. *Geriatrics* 2012; 6: 1-10.
- Drosik K, Krzakowski M, Jarosz J, Kraj M, Krzemieniecki K, Pieńkowski T, Utracka-Hutka B, Jassem J, Szczylik C, Wojtukiewicz M, Ziobro M. Bisfosfoniary w zapobieganiu i kontroli zdarzeń kostnych u chorych z przerzutami nowotworów złośliwych do kości. *Onkol Prakt Klin Edu* 2006; 4: 152-64.
- Edwards BJ, Hellstein JW, Jacobsen PL, Kaltman S, Mariotti A, Migliorati CA. Updated recommendations for managing the care of patients receiving oral bisphosphonate therapy: an advisory statement from the American Dental Association Council on Scientific Affairs. *J Am Dent Assoc* 2008; 139: 1674-7.
- Boonyapakorn T, Schirmer I, Reichart PA, Sturm I, Massenkeil G. Bisphosphonate-induced osteonecrosis of the jaws: prospective study of 80 patients with multiple myeloma and other malignancies. *Oral Oncol* 2008; 44: 857-69.
- Jeong HG, Hwang JJ, Lee JH, Kim YH, Na JY, Han SS. Risk factors of osteonecrosis of the jaw after tooth extraction in osteoporotic patients on oral bisphosphonates. *Imaging Sci Dent* 2017; 47: 45-50.
- Fliefel R, Tröltzsch M, Kühnisch J, Ehrenfeld M, Otto S. Treatment strategies and outcomes of bisphosphonate-related osteonecrosis of the jaw (BRONJ) with characterization of patients: a systematic review. *Int J Oral Maxillofac Surg* 2015; 44: 568-85.
- Corso A, Varettoni M, Zappasodi P, Klersy C, Mangiacavalli S, Pica G, Lazzarino M. A different schedule of zoledronic acid can reduce the risk of the osteonecrosis of the jaw in patients with multiple myeloma. *Leukemia* 2007; 21: 1545-8.
- Senel FC, Kadioglu Duman M, Muci E, Cankaya M, Pampu AA, Ersoz S, Gunhan O. Jaw bone changes in rats after treatment with zoledronate and pamidronate. *Oral Surg Oral Med Oral Pathol Oral Radiol Endod* 2010; 109: 385-91.
- Salvatore L, Ruggiero. Bisphosphonate-related osteonecrosis of the jaw: an overview. *Ann NY Acad Sci* 2011; 1218: 38-46.
- Zahrowski J. Bisphosphonate treatment: An orthodontic concern calling for a proactive approach. *Am J Orthod Dentofacial Orthop* 2007; 131: 311-20.
- Ghoneima AA, Allam ES, Zunt SL, Windsor LJ. Bisphosphonates treatment and orthodontic considerations. *Orthod Craniofac Res* 2010; 13: 1-10.
- Dental management of patients receiving oral bisphosphonate therapy. Expert panel recommendations. *J Am Dent Assoc* 2006; 137: 1144-50.
- Litwiniuk M, Kopczynski Z. Przydatność markerów obrotu kostnego w rozpoznaniu i monitorowaniu przebiegu leczenia przerzutów nowotworowych do kości. *Cotemp Oncol* 2002; 7: 384.
- Marx RE, Cillo JE, Ulloa JJ. Oral Bisphosphonate-Induced Osteonecrosis: Risk Factors, Prediction of Risk Using Serum CTX Testing, Prevention, and Treatment. *Int J Oral Maxillofac Surg* 2008; 65: 2397-410.
- Flichy-Fernández AJ, Alegre-Domingo T, González-Lemonnier S, Balaguer-Martínez J, Peñarrocha-Diago M, Peñarrocha-Diago M, Jiménez-Soriano Y, Peñarrocha-Oltra D, Bagan JV. Study of serum CTX in 50 oral surgical patients. *Med Oral Patol Oral Cir Bucal* 2012; 17: 367-70.
- Smidt A, Lipovetsky-Adler M, Sharon E. Forced eruption as an alternative to tooth extraction in long-term use of oral bisphosphonates. *J Am Dent Assoc* 2012; 143: 1303-12.
- Morita H, Imai Y, Yoneda M, Hirofujii T. Applying orthodontic tooth extrusion in a patient treated with bisphosphonate and irradiation: a case report. *Spec Care Dentist* 2016; 37: 43-6.
- Bishop N. Characterising and treating osteogenesis imperfecta. *Early Hum Dev* 2010; 86: 743-6.
- O'Connell AC, Marini JC. Evaluation of oral problems in an osteogenesis imperfecta population. *Oral Surg Oral Med Oral Pathol Oral Radiol Endod* 1999; 87: 189-96.
- Kindelan J, Tobin M, Roberts-Harry D, Loukota RA. Clinical section: Orthodontic and orthognathic management of a patient with osteogenesis imperfecta and dentinogenesis imperfecta: A case report. *J Orthod* 2004; 30: 291-6.
- Kamoun-Goldrat A, Ginisty D, Merrer M. Effects of bisphosphonates on tooth eruption in children with osteogenesis imperfecta. *Eur J Oral Sci* 2008; 116: 195-8.
- Malmgren B, Norgren S. Dental aberrations in children and adolescents with osteogenesis imperfecta. *Acta Odontol Scand* 2002; 60: 65-71.
- Bhatt RN, Munns CM, Hibbert SA, Blinkhorn AS. Baseline survey on the oral health of children on intravenous bisphosphonates. The University of Sydney 2010.

34. Schwartz S, Tsipouras P. Oral findings in osteogenesis imperfecta. *Oral Surg Oral Med Oral Pathol* 1984; 57: 161-7.
35. Bhatt RN, Hibbert SA, Munns CF. The use of bisphosphonates in children: Review of the literature and guidelines for dental management. *Aust Dent J* 2014; 59: 9-19.
36. Lam DK, Sándor GKB, Holmes HI, Evans AW, Clokie CM. Bisphosphonate associated osteonecrosis of the jaws: a review for dentists. *J Can Dent Assoc* 2007; 73: 171-6.
37. Duarte NT, Rech BO, Martins IG, Franco JB, Ortega KL. Can children be affected by bisphosphonate-related osteonecrosis of the jaw? A systematic review. *Int J Oral Maxillofac Surg* 2019; 49: 183-91.
38. Ngan KK, Bowe J, Goodger N. The risk of bisphosphonate-related osteonecrosis of the jaw in children. A case report and literature review. *Dent Update* 2013; 40: 733-8.
39. Schwartz S, Joseph C, Iera D, Vu DD. Bisphosphonates, osteonecrosis, osteogenesis imperfecta and dental extractions: A case series. *J Can Dent Assoc* 2008; 74: 537-42.
40. Cheng A, Sambrook P, Goss A. Use of bisphosphonates in children. *Aust Dent J* 2014; 59: 405.
41. Verna C, Dalstra M, Melsen B. The rate and the type of orthodontic tooth movement is influenced by bone turnover in a rat model. *Eur J Orthod* 2000; 22: 343-52.
42. Choi J, Baek SH, Lee JI, Chang YI. Effects of clodronate on early alveolar bone remodeling and root resorption related to orthodontic forces: A histomorphometric analysis. *Am J Orthod Dentofacial Orthop* 2010; 138: 548e1-8.
43. Fujimura Y, Kitaura H, Yoshimatsu M, Eguchi T, Kohara H, Morita Y, Yoshida N. Influence of bisphosphonates on orthodontic tooth movement in mice. *Eur J Orthod* 2009; 31: 572-7.
44. Adachi H, Igarashi K, Mitani H, Shinoda H. Effects of Topical Administration of a Bisphosphonate (Risedronate) on Orthodontic Tooth Movements in Rats. *J Dent Res* 1994; 73: 1478-86.
45. Kaipatur N, Wu Y, Adeeb S, Stevenson T, Major P, Doschak M. Impact of bisphosphonate drug burden in alveolar bone during orthodontic tooth movement in a rat model: A pilot study. *Am J Orthod Dentofacial Orthop* 2013; 144: 557-67.
46. Rinchuse DJ, Rinchuse DJ, Sosovicka MF, Robison JM, Pendleton R. Orthodontic treatment of patients using bisphosphonates: A report of 2 cases. *Am J Orthod Dentofacial Orthop* 2007; 131: 321-6.
47. Lotwala RB, Greenlee GM, Ott SM, Hall SH, Huang GJ. Bisphosphonates as a risk factor for adverse orthodontic outcomes: A retrospective cohort study. *Am J Orthod Dentofacial Orthop* 2012; 142: 625-34.
48. Cuairán C, Campbell P, Kontogiorgos E, Taylor R, Melo A, Buschang P. Local application of zoledronate enhances miniscrew implant stability in dogs. *Am J Orthod Dentofacial Orthop* 2014; 145: 737-49.
49. Dewachi Z, Obaidi H. The Effect of local Application of Zoledronate on the level of Interleukin 1Beta Around Orthodontic Miniscrew in Control Diabetic Sample (Experimental Study on Dogs). *Int J Enhanced Res Sci Technol Eng* 2015; 4: 74-81.
50. Graham JW. Bisphosphonates and orthodontics: Clinical implications. *J Clin Orthod* 2006; 40: 425-8.
51. Jeffcoat MK. Safety of oral bisphosphonates: Controlled studies on alveolar bone. *Int J Oral Maxillofac Implants* 2006; 21: 349-53.
52. Ortega AJ, Campbell PM, Hinton R, Naidu A, Buschang PH. Local application of zoledronate for maximum anchorage during space closure. *Am J Orthod Dentofacial Orthop* 2012; 142: 780-91.
53. Igarashi K, Mitani H, Adachi H, Shinoda H. Anchorage and retentive effects of a bisphosphonate (AHBuBP) on tooth movements in rats. *Am J Orthod Dentofacial Orthop* 1994; 106: 279-89.
54. Liu L. Effects of local administration of clodronate on orthodontic tooth movement and root resorption in rats. *Eur J Orthod* 2004; 26: 469-73.
55. Justus R. Prevention of external apical root resorption during orthodontic treatment. *Clin Dent Rev* 2018; 2: 23.
56. Igarashi K, Adachi H, Mitani H, Shinoda H. Inhibitory Effect of the Topical Administration of a Bisphosphonate (Risedronate) on Root Resorption Incident to Orthodontic Tooth Movement in Rats. *J Dent Res* 1996; 75: 1644-9.
57. Alatli I, Huitenby K, Hammarstrom L. Disturbances of cementum formation induced by single injection of l-hydroxyethylidene- 1,l -bisphosphonate (HEBF') in rats: Light and scanning electron microscopic studies. *Scand J Dent Res* 1994; 102: 260-8.
58. El-Bialy T, El-Shamy I, Graber TM. Repair of orthodontically induced root resorption by ultrasound in humans. *Am J Orthod Dentofacial Orthop* 2004; 126: 186-93.
59. Lee K, Sugiyama H, Imoto S, Tanne K. Effects of Bisphosphonate on the Remodeling of Rat Sagittal Suture after Rapid Expansion. *Angle Orthod* 2001; 71: 265-73.