

System ortodontyczny Invisalign: skuteczność leczenia, powikłania, podejścia pacjentów

Invisalign orthodontic system: treatment efficacy, complications, patients' attitude

Kasra Rahimipour¹ **BDF** (ORCID ID: 0000-0001-6449-3527)

Reza Mousavi¹ **BCE**

Mohammad Behnaz² **ACF** (ORCID ID: 0000-0002-2763-3292)

Kazem Dalaie² **AEF** (ORCID ID: 0000-0002-5430-3301)

Arash Farahnaki³ **BD**

Nima Sheikh Davoodi⁴ **CE**

Wkład autorów: **A** Plan badań **B** Zbieranie danych **C** Analiza statystyczna **D** Interpretacja danych
E Redagowanie pracy **F** Wyszukiwanie piśmiennictwa

Authors' Contribution: **A** Study design **B** Data Collection **C** Statistical Analysis **D** Data Interpretation
E Manuscript Preparation **F** Literature Search

¹ Ośrodek Badawczy, Uniwersytet Medyczny Shahid Beheshti, Iran
Research Center, Shahid Beheshti University of Medical Sciences, Iran

² Wydział Ortodontji, Uniwersytet Medyczny Shahid Beheshti, Iran
Orthodontic Department, Shahid Beheshti University of Medical Sciences, Iran

³ Wydział Protetyki, Wydział Stomatologii Uniwersytetu Medycznego Hamedan, Iran
Prosthodontics Department, Dentistry faculty of Hamedan University of Medical Science, Iran

⁴ Wydział Ortodontji, Uniwersytet Medyczny Qazvin, Iran
Orthodontic Department, Qazvin University of Medical Sciences, Iran

Streszczenie

OCzekiwania pacjentów dotyczące estetyki uległy zmianie, co przyczyniło się do promowania przezroczystych nakładek. W 1997 r. firma Align Technology Inc. (Santa Clara, CA, USA) wprowadziła technikę Invisalign. Cała procedura projektowania jest przeprowadzana na komputerze przy

Abstract

Patients' attitudes have changed and this led to high esthetic demands and promotion of clear aligners. In 1997, Align Technology Inc (Santa Clara, CA, USA) introduced Invisalign Technology. All of the designing procedure was conducted on the computer by 3D model and aligners were

Adres do korespondencji/*Correspondence address:*

Mohammad Behnaz
Orthodontic Department,
Shahid Beheshti University of Medical Sciences, Iran
e-mail: behnaz1357@yahoo.com



Copyright: © 2005 Polish Orthodontic Society. This is an Open Access journal, all articles are distributed under the terms of the Creative Commons Attribution-NonCommercial-ShareAlike 4.0 International (CC BY-NC-SA 4.0) License (<http://creativecommons.org/licenses/by-nc-sa/4.0/>), allowing third parties to copy and redistribute the material in any medium or format and to remix, transform, and build upon the material, provided the original work is properly cited and states its license.

Invisalign orthodontic system: treatment efficacy, complications, patients' attitude

użyciu modelu 3D, a nakładki są wykonywane w technologii wspomaganego komputerowo projektowania i wytwarzania (CAD-CAM). **Cel.** Celem tego przeglądu było zbadanie skuteczności leczenia ortodontycznego z wykorzystaniem systemu Invisalign® i związanych z nim powikłań. **Materiał i metody.** W okresie od stycznia 2013 r. do lipca 2019 r. w bazach MEDLINE, PubMed i EMBASE przeprowadzono wszechstronne elektroniczne wyszukiwanie. W tym procesie użyto terminu „Invisalign” jako jedynego terminu wyszukiwania, a do wydobycia danych zastosowano wytyczne PRISMA. **Wyniki.** Do tego badania przeglądowego włączono czternaście badań, w których analizowano wyniki leczenia w terapii ekstrakcyjnej/nieekstrakcyjnej, dyskomfort, powikłania oraz opinię pacjentów na temat systemu Invisalign. System Invisalign charakteryzuje się krótszym czasem trwania leczenia i podobną resorpcją korzenia. Zakończenie leczenia za pomocą systemu Invisalign może wymagać dodatkowych aparatów. Pacjenci stosujący Invisalign doświadczają mniej bólu i trudności podczas jedzenia, ale mają więcej problemów z mową i przełykaniem. Ogólnie rzecz biorąc, w badaniach wykazano, że leczenie aparatami stałymi było bardziej skuteczne w odniesieniu do zmniejszenia nasilenia wad zgryzu. Invisalign może również zapewnić przechylenie koron, ruchy zębów i tork, podobnie jak aparaty stałe. **Wnioski.** Stwierdzono, że nie można wyciągnąć jednoznacznych wniosków co do efektów leczenia systemem Invisalign. Potrzebne są przyszłe badania kliniczne ukazujące solidne dowody naukowe w celu wsparcia twierdzeń o efektach leczenia systemem Invisalign. Przy stosowaniu nakładek Invisalign klinicyści muszą polegać na swoim doświadczeniu klinicznym, opiniach ekspertów i ograniczonych opublikowanych dowodach. **(Rahimipour K, Mousavi R, Behnaz M, Dalaie K, Farahnaki A, Davoodi NS. System ortodontyczny Invisalign: skuteczność leczenia, powikłania, podejścia pacjentów. Forum Ortod 2020; 16 (2): 108-23).**

Nadesłano: 09.10.2019

Przyjęto do druku: 13.04.2020

<https://doi.org/10.5114/for.2020.97338>

Słowa kluczowe: Invisalign, wyniki leczenia, powikłania, podejścia pacjentów, ortodoncja

Wstęp

Wady zgryzu mają istotny wpływ na wygląd uśmiechu, estetykę, aspekty społeczno-psychologiczne i ogólnie na jakość życia, aczkolwiek demografia pacjentów ortodontycznych zmieniła się w odniesieniu do osób dorosłych i liczba takich pacjentów znacznie wzrosła (1, 2, 3, 4). Wiele osób dorosłych odmawia leczenia ortodontycznego z powodu problemów związanych z wyglądem konwencjonalnego aparatu i problemów estetycznych, co doprowadziło do postępów

manufactured using computer-aided design and manufacture (CAD-CAM) technology. **Aim.** The aim of this review was to investigate the efficacy of orthodontic treatment using the Invisalign® system and its related complications. **Material and methods.** A comprehensive electronic search was conducted in MEDLINE, PubMed, and EMBASE from Jan 2013 to July 2019. “Invisalign” as the sole search term was used in this process and PRISMA guideline was applied for data extraction. **Results.** Fourteen studies were included in this study which analyzed treatment outcomes in extraction/non-extraction therapies, discomfort, complications, and patients’ opinion regarding the Invisalign system. Invisalign has a lesser treatment duration and similar root resorption. Finishing the treatment with Invisalign may require additional appliances. Patients with Invisalign experience lesser pain and eating difficulties but more speech and swallowing difficulties. Overall, studies stated that fixed treatment improved malocclusions more effectively. Invisalign can perform crown tipping, bodily and torque movements as well as a fixed appliance. **Conclusions.** It was found that no strong conclusions could be made regarding the treatment effects of Invisalign appliances. Future clinical trials with sound scientific evidence are required to support the claims about Invisalign’s treatment effects. Clinicians will have to rely on their clinical experience, opinions of experts and the limited published evidence when using Invisalign appliances. **(Rahimipour K, Mousavi R, Behnaz M, Dalaie K, Farahnaki A, Davoodi NS. Invisalign orthodontic system: treatment efficacy, complications, patients’ attitude. Orthod Forum 2020; 16 (2): 108-23).**

Received: 09.10.2019

Accepted: 13.04.2020

<https://doi.org/10.5114/for.2020.97338>

Key words: Invisalign, treatment outcomes, complication, Patients’ Attitude, orthodontics

Introduction

Malocclusion has a crucial impact on smile appearance, esthetic, sociopsychological aspects and generally on the quality of life and demographics of orthodontic patients have changed in adults and then the number of them increased significantly (1, 2, 3, 4). Many adults refuse orthodontic treatment due to issues related to the appearance of the conventional appliance and aesthetic problems which led to advancing esthetic orthodontic appliances such as lingual orthodontics, clear aligners and esthetic brackets (5, 6, 7, 8). Clear aligners were introduced as an esthetic alternative to conventional fixed appliances (9). Kesling in 1945 introduced the theory of using aligners to refine final stage of treatment and reduce remaining spaces after

w dziedzinie estetycznych aparatów ortodontycznych, takich jak aparaty lingwalne, aparaty przezroczyste i estetyczne zamki (5, 6, 7, 8). Aparaty przezroczyste wprowadzono jako estetyczną alternatywę dla konwencjonalnych aparatów stałych (9). Kesling w 1945 r. wprowadził teorię stosowania nakładek w celu dopracowania końcowego etapu leczenia i zmniejszenia pozostałej przestrzeni po odklejeniu aparatu (10, 11). Jego pozycjoner był aparatem elastycznym przygotowanym na podstawie laboratoryjnego odcisku zębów w zgryzie klasy I (12). Mimo że aparat mógł być używany do zapewnienia niewielkiego ruchu, kontrola zębów była trudna i możliwe było jedynie przechylenie koron (13). Ponadto Kesling stwierdził, że duży ruch zębów można osiągnąć za pomocą szeregu nakładek, jednak w tamtym czasie istniały ograniczenia technologiczne (10). W 1971 r. Ponitz wprowadził niewidoczny retainer na podstawie pomysłu Keslinga – wykazał, że dzięki zastosowaniu wosku i płytek bazowych do wstępnego ustawienia zębów na modelu wzorcowym można osiągnąć niewielki ruch zębów (14). Następnie Sheridanin (1993) wprowadził przezroczyste nakładki, które obejmowały redukcję przestrzeni interproksymalnych zębów (15). W 1997 r. firma Align Technology Inc. (Santa Clara, CA, USA) wprowadziła technologię o nazwie Invisalign, która jest dostępna na rynku od 1999 r. (16). Boyd i wsp. opublikowali pierwsze raporty przypadków dotyczące tego tematu (17). W metodzie tej wykorzystano szereg przezroczystych nakładek z cienkiego i przezroczystego tworzywa sztucznego, które dopasowują się do policzkowych, językowych i okluzyjnych powierzchni zębów. Każda z tych nakładek przesuwa ząb o odległość około 0,25–0,3 mm. System Invisalign składa się zazwyczaj z 25 nakładek, ale liczba może się wahać od 10 do 50 w zależności od stopnia zaawansowania wady zgryzu (12, 18).

Cel

Celem obecnego badania był wszechstronny przegląd skuteczności i powikłań stosowania nakładek Invisalign w porównaniu z innymi systemami leczenia ortodontycznego.

Generacje

Podczas leczenia pacjentów systemem Invisalign obserwowano wiele ograniczeń. Dlatego wprowadzono kolejną generację nakładek.

Pierwsza generacja: były to najwcześniejsze systemy, w celu osiągnięcia wyników stosowano wyłącznie nakładki bez żadnych elementów pomocniczych.

Druga generacja: opracowano nakładki, a klinicyści mogą zamówić kompozytowe przyciski do umieszczenia na zębie, a także gumki międzyszczękowe w celu poprawy ruchu zębów.

W przypadku aparatów stałych nie można przyłożyć siły bezpośrednio przez środek oporu, a ruch ciała można osiągnąć dzięki przyłożeniu siły przy nasadce w wymaganym kierunku ruchu i wykonanie przeciwnego ruchu, aby

debonding (10, 11). His positioner was pliable rubber generated from a laboratory wax-up of teeth in class I occlusion (12). Although the appliance could be used for minor movement, tooth control was difficult and only crown tipping was feasible (13). In addition, Kesling represented that major tooth movement could be achieved by a series of aligners; however, at that time, there were technological limitations (10). In 1971, Ponitz introduced an invisible retainer based on Kesling's idea, he showed that by using base-plate wax to repositioning teeth on a master model, minor tooth movement could be achieved (14). Then, Sheridanin (1993) introduced clear aligners applying which involved interproximal tooth reduction (15). In 1997, align technology Inc. (Santa Clara, CA, USA) introduced a technology called Invisalign which has been commercially available since 1999 (16). Boyd et.al. published the first case reports on this (17). This method utilized a series of clear plastic aligners made from thin, and clear plastic which fits over buccal, lingual and occlusal surfaces of the teeth. Each of these aligners moves a tooth at about 0.25-0.3 mm. Invisalign system typically consists of 25 aligners but can vary from 10 to 50 depending on malocclusion severity (12, 18).

Aim

The current study aimed to comprehensively review the efficacy, and complications of utilizing the Invisalign aligners in comparison with other orthodontic treatment systems.

Generations

During the treatment of patients with Invisalign, many limitations were observed. Therefore, the next generation comes into existence.

First-generation: There were the earliest forms and solely rely on the aligner to achieve their results and they have no auxiliary elements.

Second generation: Aligners were developed and clinicians can request composite buttons for placement on the tooth and also intermaxillary elastics to improve tooth movement.

Fixed appliances are not able to apply force directly through the center of resistance and bodily movement can be achieved by applying force at the attachment in the required direction of movement and have the counter-movement to prevent tipping of the tooth. This was lacked in the first and second generation of aligners. Recently, aligners by attachment, produce a moment of force and moment of the couple and improve movements.

Third generation: To achieve improve movement and better control of movement, attachments are automatically placed by manufacturers software where extraction, derotation and root movement are required. The indications are where root torque is needed (13).

Invisalign orthodontic system: treatment efficacy, complications, patients' attitude

zapobiec przechyleniu się zęba. Tego właśnie brakowało w pierwszej i drugiej generacji nakładek. W ostatnim czasie dzięki nasadkom nakładki wytwarzają moment siły i moment łączenia oraz poprawiają ruchy.

Trzecia generacja: w celu uzyskania lepszego ruchu i lepszej kontroli nad ruchem nasadki są automatycznie umieszczane przez oprogramowanie producenta, jeżeli wymagana jest ekstrakcja, derotacja i ruch korzeni. Wskazania obejmują sytuacje, gdzie potrzebny jest tork korzenia (13).

Wskazania i przeciwwskazania

Istnieją kontrowersje odnośnie wskazań do stosowania nakładek (19). Producenci twierdzą, że system Invisalign może być stosowany w następujących przypadkach: zmniejszanie szparowatości, wyrównywanie po redukcji przestrzeni interproksymalnych, ekspansja, poszerzenie, dystalizacja oraz główne ruchy zębów, takie jak derotacja przedtrzonowców do 50° i ruch korzeni górnych siekaczy przyśrodkowych do 4 mm (20). Istnieją jednak pewne raporty, takie jak artykuł Joffego, w których podano następujące wskazania dla systemu Invisalign (21):

1. Łagodne stłoczenia i problemy ze zgryzem (1–5 mm).
2. Szparowatość (1–5 mm).
3. Głęboki nagryz pionowy (klasa II grupa 2).
4. Wąskie łuki, które można poszerzyć bez nadmiernego przechylenia zębów.

Przeciwwskazania do stosowania są następujące:

1. Stłoczenia i szparowatość powyżej 5 mm.
2. Wady szkieletowe przednio-tylne powyżej 2 mm (mierzone zależnością kłową względem klasy I).
3. Relacja centryczna i zaburzenia okluzji centrycznej.
4. Silnie zrotowane zęby (ponad 20°).
5. Zgryz otwarty (przedni i tylny).
6. Ekstruzja zębów.
7. Silnie przechylone zęby (ponad 45°).
8. Zęby z krótkimi koronami klinicznymi.
9. Łuki z rozległymi brakami zębowymi (18).

Według Mcnamara i wsp. system Invisalign należy stosować w przypadku lekkiego i umiarkowanego stłoczenia (1–6 mm), łagodnej i umiarkowanej szparowatości (1–6 mm), zwężonych łuków nie na podłożu szkieletowym oraz w przypadku nawrotu po leczeniu aparatem stałym (20).

System Invisalign został opracowany niedawno i zaprojektowano różne nakładki i urządzenia pomocnicze – dzięki temu z pomocą systemu Invisalign można wyleczyć trudne wady zgryzu (22). Na przykład Wein Hong Li i wsp. stwierdzili, że system Invisalign pełni rolę aparatu ortodontycznego w leczeniu przypadków ekstrakcji klasy I u dorosłych (23). Oczywiście jest jednak, że dowody naukowe nie są atrakcyjne i klinicyści powinni opierać się na różnych zgłoszonych informacjach (doświadczenia kliniczne, opublikowane dowody, opinie ekspertów) (19, 24).

Indication and Contraindication

There is controversy over the indication of aligners (19). Manufacturers claim that Invisalign can be applied for: space closure, alignment after interproximal reduction, dental expansion, flaring, distalization and major tooth movements such as bicuspid derotation up to 50° and root movement of upper central incisors up to 4 mm (20). However, there are some reports such as Joffe's article that represented this indication for Invisalign (21):

1. Mildly crowded and malaligned problems (1-5 mm).
2. Spacing problem (1-5 mm).
3. Deep overbite problem (Class II division 2).
4. Narrow arches that can be expanded without excessively tipping the teeth.

Contraindications are:

1. Crowding and spacing over 5 mm.
2. Skeletal anteroposterior discrepancies of more than 2 mm (as measured by cuspid relationship from Class I).
3. Centric relation and centric occlusion discrepancies.
4. Severely rotated teeth (more than 20°).
5. Open bites (anterior and posterior).
6. Extrusion of teeth.
7. Severely tipped teeth (more than 45°).
8. Teeth with short clinical crowns.
9. Arches with multiple missing teeth (18).

According to Mcnamara et al., Invisalign should be used in mild to moderate crowding (1-6 mm), mild to the moderate spacing (1-6 mm) nonskeletal constricted arches, and relapse after fixed appliance therapy (20).

Recently, Invisalign has been developed and different attachments and auxiliaries were designed; therefore, Invisalign is able to treat difficult malocclusions (22). For instance, Wein Hong Li et al. stated that Invisalign appliances are like braces in treating class I adult extraction cases (23). However, it is obvious that scientific evidence is not appealing and clinicians should rely on various reported information (clinical experiences, published evidence, opinions of expert) (19, 24).

Advantages and Disadvantages

Advantages:

1. Ideal esthetic.
2. Ease of use for the patient.
3. The comfort of wear.
4. The simplicity of care and better oral hygiene.
5. Potential metal allergy reactions.
6. Elimination of the bonding difficulty.
7. Evaluation of treatment options in detail before beginning treatment.
8. The virtual treatment model can serve as a motivating tool for the patient.
9. It is removable and comfortable.

Disadvantages:

1. Limited root control over root movement.

Wady i zalety

Zalety:

1. Idealna estetyka.
2. Łatwość użycia dla pacjenta.
3. Komfort noszenia.
4. Łatwa i lepsza higiena jamy ustnej.
5. Potencjalne reakcje alergiczne na metale.
6. Eliminacja problemów związanych z klejeniem.
7. Szczegółowa ocena możliwości leczenia przed rozpoczęciem leczenia.
8. Wirtualny model leczenia może służyć jako narzędzie motywacyjne dla pacjenta.
9. Nakładki są zdejmowane i wygodne.

Wady:

1. Ograniczona kontrola nad ruchem korzeni.
2. Ograniczona korekta międzyszczękowa (nie można leczyć poważnych zaburzeń szkieletowych samym systemem Invisalign).
3. Brak kontroli operatora (klinicysta nie może modyfikować systemu podczas leczenia).

Dodatkowy czas i dokumentacja są wymagane w przypadku konieczności wprowadzenia zmian po rozpoczęciu leczenia (17, 18, 25).

Biorąc pod uwagę wszystkie powyższe dane, niniejsze badanie ma na celu przedstawienie przejrzystego przeglądu dotychczas znanych różnic pomiędzy systemem Invisalign a innymi popularnymi metodami leczenia ortodontycznego, a także przedstawia powikłania oraz zalety i wady stosowania metody Invisalign.

Materiał i metody**Protokół**

Tę pracę przeglądową przygotowano zgodnie z wytycznymi PRISMA dotyczącymi przeglądów systematycznych (26).

Kryteria kwalifikacyjne

Rodzaj badań i uczestnicy: wykluczono wszystkie badania *in vitro* i analizy *in vivo*, w których stosowano leczenie ortodontyczne w warunkach *ex vivo* lub *in vivo* oraz raporty przypadków. Uwzględniono serie przypadków, badania kliniczne, badania kliniczno-kontrolne. Włączono jedynie badania kliniczne z udziałem ludzi, natomiast wykluczono wszystkie badania na zwierzętach i badania *in vitro*.

Typy interwencji: włączono badania dotyczące leczenia ortodontycznego metodą Invisalign z udziałem ludzi. Wykluczono badania, w których nie oceniano metody Invisalign lub nie były związane z tą metodą terapeutyczną.

Typy miar wyników: powikłania muszą być zgłaszane przez doświadczonego ortodontę lub pacjentów w badaniach ankietowych. Parametry kliniczne muszą być zgłaszane jako wynik interwencji.

2. Limited intermaxillary correction (severe skeletal discrepancies cannot be contemplated with Invisalign alone).
3. Lack of operator control (the clinician cannot alter the appliance during the treatment).

Additional time and documentation are required if changes have to be made once the treatment has started (17, 18, 25).

Taking all of the aforementioned data into account, this study aims to provide a clear overview of the hitherto known differences between Invisalign and other common orthodontic treatment methods and also focuses on complications and pros and cons of the Invisalign method.

Material and Methods**Protocol**

This review is organized and followed PRISMA guidelines for systematic reviews (26).

Eligibility criteria

Types of studies and participants: All *in vitro* studies and *in vivo* analysis, which administrated orthodontic treatments in *ex vivo* or *in vivo* investigations and case reports were excluded. Case series, clinical trials, case-controls were included. Only clinical investigations on human beings were included, and all animal studies and *in vitro* investigations were excluded.

Types of interventions: Studies investigated Invisalign orthodontic treatment on a human were included. Studies that did not investigate the Invisalign approach or not related to this therapeutic modality were excluded.

Types of outcome measures: Complications must be reported by the experienced orthodontist or patients in questionnaire-based studies. Clinical parameters must be reported as the outcome of the intervention.

Information sources

The MEDLINE (NCBI PubMed and PMC), and EMBASE. Moreover, a hand search was done specifically in the following journals; Journal of Orthodontics, The Angle Orthodontist, British Dental Journal, American Journal of Orthodontics and Dentofacial Orthopedics.

Search strategy

An electronic search was conducted in PubMed from January 2013 to July 2019 limited to English language publications. Published papers on orthodontic treatment via lingual approach were found using the following keywords alone; Invisalign (all fields). Orthodontic Appliances. In addition, manually search of the bibliographies of the selected articles was done.

Źródła informacji

MEDLINE (NCBI PubMed i PMC) oraz EMBASE. Ponadto przeprowadzono ręczne przeszukiwanie w następujących czasopiśmie: *Journal of Orthodontics*, *The Angle Orthodontist*, *British Dental Journal*, *American Journal of Orthodontics* and *Dentofacial Orthopedics*.

Strategia wyszukiwania

Przeprowadzono elektroniczne wyszukiwanie w bazie PubMed, ograniczone do publikacji w języku angielskim, wydanych od stycznia 2013 r. do lipca 2019 r. Opublikowane prace dotyczące leczenia ortodontycznego metodą lingwalną znaleziono przy użyciu następujących słów kluczowych: *Invisalign* (wszystkie pola). Aparaty ortodontyczne. Ponadto przeprowadzono ręczne przeszukiwanie bibliografii wybranych artykułów.

Wybór badań

Dwóch niezależnych recenzentów wybierało badania według zdefiniowanych słów kluczowych. Przeprowadzili również wstępny przegląd tytułów i streszczeń wybranych artykułów zgodnie z wcześniej określonymi kryteriami kwalifikacyjnymi. Spór między recenzentami został rozwiązany w drodze dyskusji i jeśli nadal występował, przeprowadzano konsultację zewnętrzną. Następnie po wybraniu i potwierdzeniu wszystkie pełne teksty zostały przejrane. Ekstrakcję danych prowadzono zgodnie z metodą PRISMA.

Elementy danych

Dane podsumowane w następujący sposób: 1) autor i rok publikacji; 2) rodzaj badania; 4) metoda oceny; 5) czas trwania okresu kontrolnego; 6) zgłaszane powikłania i 7) wyniki oceny.

Wyniki i dyskusja

Na rycinie 1 przedstawiono diagram strategii wyszukiwania PRISMA zastosowanej w niniejszym badaniu. Z baz danych KBCI PMC, PubMed i EMBASE pobrano 54 artykuły, jeden artykuł pobrano z innych źródeł, zaś kolejny uzyskano z ręcznego wyszukiwania. Łącznie dwóch niezależnych recenzentów wstępnie sprawdziło 56 artykułów, a 37 badań zostało wykluczonych z powodu duplikacji danych i słów kluczowych niepowiązanych z naszym planem badania. Po wykluczeniu artykułów, które nie były istotne dla tematu, uwzględniono pełne teksty dla 14 badań.

Zmiany chemiczne i fizyczne

Pierwotny kształt nakładek nie zostaje zachowany w jamie ustnej. Poliuretan jest wrażliwy na ciepło, mechaniczne oddziaływanie, kontakt z enzymami znajdującymi się w ślinie oraz urazy. Poliuretany polieterowe mają krótkie sztywne fragmenty (pierścienie aromatyczne: moczniki) połączone krótkimi elastycznymi zawiasami (grupa metylenowa pomiędzy

Study selection

Two independent reviewers retrieved studies according to the defined keywords. They also performed initial screening on titles and abstracts of the selected articles according to the pre-defined eligibility criteria. The disagreement between reviewers was resolved by discussion and if still remain, a third-person consulting will use. After all, we reviewed all full texts in which all the authors selected and confirmed. Data extraction was performed according to the PRISMA statement.

Data items

Data were summarized according to the following: 1) Author and year of publication; 2) Type of study; 4) Method of assessment; 5) duration of follow-ups; 6) reported complication and 7) outcomes of assessments.

Results and discussion

Figure 1 illustrated the PRISMA flow diagram of the search strategy used in this study. 54 articles were retrieved from the NCBI PMC, PubMed, and EMBASE databases and one article from other sources and one studies from hand search. A total of 56 articles were initially screened by two independent reviewers and 37 studies were excluded due to duplication and unrelated keywords according to our study design. After the exclusion of non-relevant articles, the full texts of 14 studies were included.

Chemical & Physical changes

The initial shape of aligners does not preserve in the mouth. Polyurethane is sensitive to heat, mechanical force, contact with salivary enzymes and trauma. Polyether polyurethanes have short rigid portions (aromatic rings: ureas) joined short flexible hinges (methylene group between aromatic ring) and long flexible portions (polyether) (27). Patients should wear aligners continuously except during oral hygiene and eating; otherwise, aligners should be replaced every 2 weeks. Thus, each aligner used for about 308 hours. Studies have shown that after two weeks aligners had micro cracks, abraded area, localized calcified biofilm and lose their transparency (28). However, it was stated that aligners were chemically stable and do not release monomers and byproducts (28). According to this study, it was shown that *Invisalign* does not have cytotoxic and estrogenic effects on the patient's cells, and in *in vitro* studies in conjunction with artificial saliva, showed that *Invisalign* materials do not have bad effects on the oral epithelial cells (29, 30). Studies have shown that *S.mutans*, *C.albicans* and *Streptococci* accumulate on the surface of the removable appliances (31). Moreover, Luca Levrini, et al. stated that mechanical removal of microbial biofilm proved to be effective with brushing using toothpaste and the best result and lowest bacterial concentration were achieved by adding sodium carbonate and sulfate tablet (32).

pierścieniami aromatycznymi) i długimi elastycznymi fragmentami (polieter) (27). Pacjenci powinni nosić nakładki w sposób ciągły, z wyjątkiem czasu przeznaczanego na higienę jamy ustnej oraz jedzenie i nakładki powinny być wymieniane co 2 tygodnie. Tym samym każda nakładka jest stosowana przez około 308 godzin. W badaniach wykazano, że po dwóch tygodniach w nakładkach występowały mikro-pęknięcia, obszary starcia, miejscowo zwapniały biofilm oraz przestały być przejrzyste (28). Stwierdzono jednak, że nakładki były stabilne chemicznie i nie uwalniały monomerów ani produktów ubocznych (28). W tym badaniu wykazano, że Invisalign nie ma cytotoksycznego i estrogennego wpływu na komórki pacjenta, a w badaniach *in vitro* dotyczących stosowania w środowisku sztucznej śliny wykazano, że materiały Invisalign nie wpływają niekorzystnie na komórki nabłonka jamy ustnej (29, 30). W badaniach wykazano, że *S. mutans*, *C. albicans* i streptokoki gromadzą się na powierzchni aparatów zdejmowanych (31). Ponadto Luca Levrini i wsp. stwierdzili, że mechaniczne usuwanie biofilmu mikrobiologicznego jest skuteczne podczas szczotkowania zębów z użyciem pasty do zębów, a najlepszy wynik i najniższe stężenie bakterii osiągnięto dzięki dodaniu tabletki z węglanem sodu i siarczanem (32).

Skuteczność leczenia

W tabeli 1 przedstawiono skrócony wykaz badań włączonych do niniejszego przeglądu systematycznego. Na podstawie tych artykułów zmniejszenie siły podczas leczenia Invisalign jest wykładnicze i niezależne od nakładek (33). Ogólnie rzecz biorąc, w badaniach wykazano, że leczenie aparatami stałymi było bardziej skuteczne w odniesieniu do zmniejszenia nasilenia wad zgryzu w porównaniu z systemem Invisalign w zależności od stopnia zaawansowania wady zgryzu (34). W poprzednich badaniach stwierdzono, że konwencjonalne aparaty stałe zapewniają lepsze wyniki w odniesieniu do zgryzu (9, 12, 25, 35). Ponadto, w odniesieniu do ruchów, wyniki wykazały, że Invisalign może zapewnić zarówno przechylenie koron podobnie jak aparaty stałe, ale nie może zapewnić tego samego działania przy wierzchołku korzenia (24, 33, 36, 37). Invisalign może również zapewnić ruchy zębów i tork, podobnie jak aparaty stałe (24, 33, 38, 39). Jednak w odniesieniu do derotacji, zakwestionowano możliwość derotacji w przypadku stosowania systemu Invisalign (40). Nie jest ona skuteczna i należy zastosować nasadkę (24, 33). Korekta w płaszczyźnie pionowej jest najbardziej trudnym celem do osiągnięcia podczas stosowania Invisalign, zwłaszcza w odniesieniu do ruchów związanych z ekstruzją i leczeniem zgryzu otwartego (12, 24, 34, 35, 41). Malik i wsp. stwierdzili, że ekspansja stłoczenia 1–5 mm jest wskazaniem do stosowania i wykazano, że przy ekspansji metodą Invisalign zaobserwowano większe przechylenie, a średnia ogólna dokładność dla szczęki i zuchwy wynosiła odpowiednio 72% i 87% (38, 42, 43). Ponadto w niektórych badaniach przedstawiono skuteczne leczenie łagodnego stłoczenia w przedniej części zuchwy (40-42).

Treatment efficacy

Table 1 shows a summarized list of included studies in this systematic review. Based on these articles, force decay during Invisalign treatment is exponential independent of attachments (33). Overall, studies stated that fixed treatment improved malocclusions more effectively than Invisalign depending on the severity of the malocclusion (34). Previous studies concluded that conventional fixed appliances achieve better occlusal outcomes (9, 12, 25, 35). In addition, regarding movements, results showed that Invisalign can perform crown tipping as well as fixed appliances, but cannot do the same action at the root tip (24, 33, 36, 37). Invisalign can also perform bodily and torque movements as well as fixed appliances (24, 33, 38, 39). However, regarding the derotation of Invisalign, derotation ability has also been questioned (40). It is not effective and should be supported with an attachment (24, 33). Corrections in the vertical plane are the most difficult goals for the Invisalign especially extrusion movement and open bite treatment (12, 24, 34, 35, 41). Malik et.al stated that having 1-5 mm crowding expansion is an indication and it has been shown that in expansion by Invisalign, more tipping is observed and mean overall accuracy for maxilla and mandible is 72 and 87% (38, 42, 43). Moreover, some studies reported successful treatment of anterior mandibular with mild crowding (40-42).

Complications

Periodontal health

Microbial plaque accumulation leads to gingivitis, periodontal disease, decalcification and caries (44, 45). In table 2, included articles were shown. Fixed orthodontics appliances promote the accumulation of microbial plaque because of retentive places around the fixed appliances and limit good oral hygiene performance (46-52). Therefore, fixed orthodontics appliance cause gingivitis, periodontitis, increase in periodontal indices such as PI, PD, BOP and more caries (48-51, 53-55). Unlike fixed appliances, the patient can take out the removable appliances and perform oral hygiene under ideal conditions which can reduce the risk of gingival and periodontal disease (53, 56). Studies have shown that patients under Invisalign treatment significantly have better gingival health, lower periodontal indices and better oral hygiene, due to the ability of patients to maintain ideal oral hygiene (53-55, 57-60). Also, it has been shown that fixed appliances change the subgingival microflora and cause the growth of periopathogenic bacteria such as *Porphyromonas gingivalis*, *Prevotella intermedia*, *Bacteroides forsythus*, *Actinobacillus actinomycetem-comitans*, *Fusobacterium nucleatum* and *Treponema denticola* and showed a significant change in the aerobic/anaerobe ratio (46, 61, 62). However, studies on patients with Invisalign stated no significant change in subgingival microflora (55, 58). Thus, a general recommendation to use chlorhexidine for halitosis prevention in Invisalign patients is not necessary (57).

Powikłania**Zdrowie przyzębia**

Nagromadzenie się płytki bakteryjnej prowadzi do rozwoju chorób dziąseł, przyzębia, odwapnienia i próchnicy (44, 45). W tabeli 2 przedstawiono artykuły, poruszające to zagadnienie. Stałe aparaty ortodontyczne sprzyjają gromadzeniu się płytki bakteryjnej ze względu na miejsca retencji wokół aparatów stałych i ograniczają uzyskanie dobrych wyników higieny jamy ustnej (46-52). Dlatego też stałe aparaty ortodontyczne powodują zapalenie dziąseł, przyzębia oraz podwyższenie wskaźników periodontologicznych takich jak PI, PD, BOP oraz częstsze występowanie próchnicy (48-51, 53-55). Pacjent może wyjmować aparaty zdejmowane, w przeciwieństwie do aparatów stałych, i przeprowadzać higienę jamy ustnej w idealnych warunkach, co może zmniejszyć ryzyko chorób dziąseł i przyzębia (53, 56). W badaniach wykazano, że pacjenci poddawani leczeniu Invisalign mają znacznie lepszy stan zdrowia dziąseł, niższe wskaźniki periodontologiczne i lepszą higienę jamy ustnej, dzięki temu, że mogą utrzymać idealną higienę jamy ustnej (53-55, 57-60). Wykazano również, że aparaty stałe zmieniają mikroflorę poddziąsłową i powodują namnażanie się bakterii periopatogennych, takich jak *Porphyromonas gingivalis*, *Prevotella intermedia*, *Bacteroides forsythus*, *Actinobacillus actinomycetem-comitans*, *Fusobacterium nucleatum* i *Treponema denticola*, a także wykazano znaczną zmianę stosunku bakterii tlenowych do beztlenowych (46, 61, 62). Jednakże w badaniach przeprowadzonych z udziałem pacjentów stosujących Invisalign nie wykazano istotnych zmian w mikroflorze poddziąsłowej (55, 58). Tak więc ogólne zalecenie stosowania chlorheksydy w celu zapobiegania nieświeżemu oddechowi u pacjentów stosujących Invisalign nie jest konieczne (57).

Czas

W poprzednich badaniach wykazano, że dwutygodniowy okres aktywacji jest najlepszym okresem aktywacji (63). W odniesieniu do czasu trwania leczenia istnieją znaczne różnice, a czas trwania stosowania systemu Invisalign był krótszy niż w przypadku aparatu stałego (25, 34). Czas ten był dłuższy niż zwykle w przypadkach ekstrakcji (63), a w jednym z badań zasugerowano, że system Invisalign może nie być szybszy w przypadkach ekstrakcji (64). Czas trwania leczenia można wydłużyć, uwzględniając dokumentację i planowanie leczenia dla każdego zęba od samego początku do końca. Również czas opóźnienia między planowaniem leczenia a samym leczeniem może wynosić do 2 miesięcy i ten okres może zostać powtórzony w przypadku znacznej zmiany pozycji zębów (12).

Resorpcja korzeni

Ortodontycznie indukowana zewnętrzna resorpcja wierzchołkowa korzenia jest patologicznym efektem, który prowadzi do utraty struktury korzenia (65). Siekacze

Time

Previous investigations showed two weeks activation period is the best activation time (63). Regarding treatment duration, there is a significant difference and its duration in the Invisalign system was less than a fixed appliance (25, 34). This time was longer than usual in extraction cases (63), and one study suggested that Invisalign might not be quicker in extraction cases (64). Treatment duration can be lengthened because of documentation and treatment planning for each tooth from beginning to end. Also, the lag time between treatment planning and delivery can be up to 2 months and this lag time can be repeated if the change in dental position is significant (12).

Root resorption

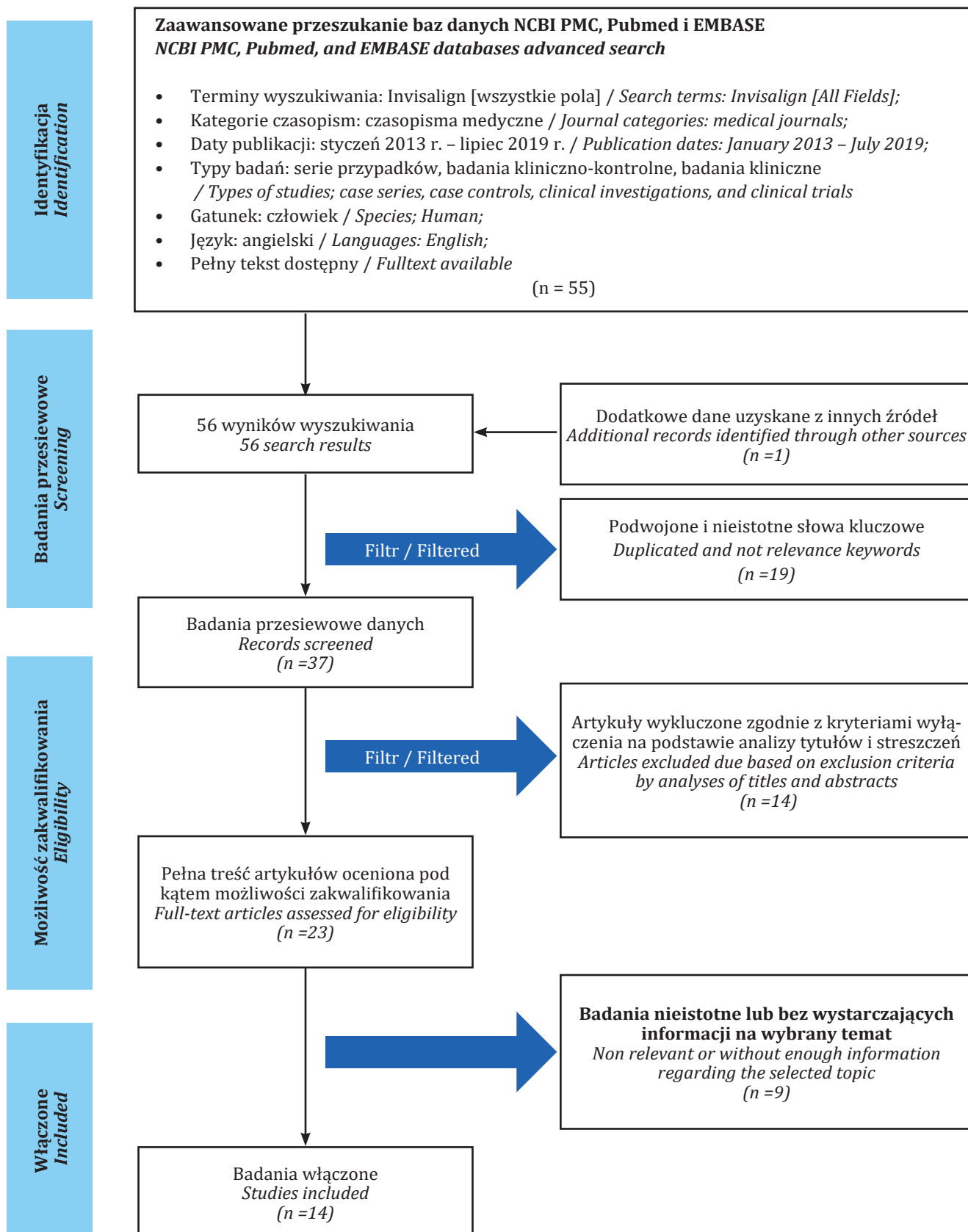
Orthodontically induced external apical root resorption is a pathological effect that leads to the loss of the root structure (65). The most susceptible teeth to resorption are maxillary central and lateral incisors. More than one a third of patients after treatment with fixed appliances lose more than 3 mm of their dental root. However, 2-5% of patients have severe resorption up to 5 mm (66). During initial Invisalign development, one study suggested that it might be better for patients with short roots to be treated with Invisalign instead of fixed appliances (Tab. 2) (67). However, recent studies rejected this suggestion and stated a similar risk for orthodontically induced external root resorption for using fixed or Invisalign appliances (60). In addition, Brezniak et.al. reported severe root resorption associated with Invisalign treatment (68).

Refinement

Finishing with Invisalign may require additional aligners, auxiliaries, fixed treatment or other appliances depending on the complexity of malocclusion (34, 63, 69, 19). Align technology reports that 20-30% of patients require this treatment; however, many orthodontists reported that 70-80% of their patients require this treatment (70, 71, 72). Therefore, reaching favorable results are based on appropriate case selection and careful monitoring during treatment (69).

Impairments

Pain and discomfort are the most concerns for orthodontic treatments (73). Furstman and Bernick identified pressure, ischemia, inflammation and edema as pain triggering elements (74). Patients' pain commonly commences 4h after placement, and its peak is after 24 hours (75, 76). Patients with removable appliances especially Invisalign experienced lesser and shorter pain in comparison with patients with fixed appliances (77-83). Patients with Invisalign usually consume lesser analgesics (77). An attractive finding is Verena Nedwed et.al. which showed that many Invisalign patients have no pain due to tooth movements per aligner



Rycina 1. Diagram PRISMA przedstawiający strategię wyszukiwania zastosowaną w tym badaniu.

Figure 1. PRISMA flow diagram of the search strategy used in this study.

Invisalign orthodontic system: treatment efficacy, complications, patients' attitude

Tabela 1. Wyniki leczenia ortodontycznego systemem Invisalign
 Table 1. Treatment outcome of Invisalign orthodontic treatment

Autorzy i rok Authors & year	Podjęcie do leczenia i materiały Treatment approach and material	Typ badania i wielkość próby Type of study and sample size	Okres obserwacji Follow-up period	Ocena Evaluation	Wyniki leczenia Treatment outcome
Gu J. i wsp. 2017 Gu J. et al. 2017	TFA vs. Inv. TFA vs. Inv.	Retrospektywne kliniczno-kontrolne – 96 Retrospective case-control – 96	Po zakończeniu leczenia – 13,35 w grupie Inv. i 19,08 w TFA After treatment completion – 13,35 in Inv. Group and 19,08 in TFA	Wskaźnik oceny PAR (ang. peer assessment rating) Peer assessment rating (PAR) index	<ul style="list-style-type: none"> W grupie Inv. i TFA stwierdzono zmniejszenie nasilenia wady zgryzu Grupa Inv. skończyła leczenie wcześniej niż grupa TFA. System Inv. może nie być tak skuteczny, jak TFA w odniesieniu do uzyskania „znakomitego zmniejszenia” wady zgryzu. Inv. and TFA groups were able to improve the malocclusion. Inv. group finished treatment faster than TFA group. Inv. may not be as effective as TFA in accomplishing “great improvement” in a malocclusion.
Grunheid T. i wsp. 2017 Grunheid T. et al. 2017	Nieekstracyjne leczenie Inv. a wirtualne modele planowania leczenia z zastosowaniem najlepszego dopasowania do powierzchni Non-extraction Inv. treatment vs. virtual treatment plan models using best-fit surface-based registration	Kohorta retrospektywna – 30 Retrospective cohort – 30	-	Zgryzowa pozycja zębów Rotacja zębów Przednio-tylny ruch zębów Occlusal tooth position Tooth rotation Antro-posterior tooth movement	<ul style="list-style-type: none"> W grupie systemu Inv. zasadniczo uzyskano przewidywane pozycje zębów Niektóre z rzeczywiste uzyskanych wyników były odmienne od wyników przewidywanych. Inv. was generally able to achieve predicted tooth positions Some of the actual outcomes were different from the predicted outcomes.
Houle JP. i wsp. 2017 Houle JP. et al. 2017	Modele cyfrowe Inv. przed leczeniem i po leczeniu Inv. pre- and posttreatment digital models	Kohorta retrospektywna – 64 Retrospective cohort – 64	-	Pomiary poprzeczne Transverse measurements	<p>Średnia dokładność ekspansji planowana dla Inv. dla szczęki wyniosła 72,8%.</p> <p>W łuku dolnym ogólna dokładność wyniosła 87,7%.</p> <p>The mean accuracy of expansion planned with Inv. for the maxilla was 72.8%.</p> <p>The lower arch presented an overall accuracy of 87.7%.</p>
Khosravi R. i wsp. 2017 Khosravi R. et al. 2017	Przed leczeniem i po leczeniu Inv. Inv. pre- and posttreatment	Kohorta retrospektywna – 120 Retrospective cohort – 120	-	Analizy cefalometryczne (ocena nagryzu pionowego) Cephalometric analyses (overbite assessment)	<p>W grupie Inv. stwierdzono dość dobrą kontrolę wymiaru pionowego, a główny mechanizm obejmuje ruch siekaczy</p> <p>Inv. managed the vertical dimension relatively well, and the primary mechanism is via incisor movements.</p>

Moshiri S. i wsp. 2017 <i>Moshiri S. et al. 2017</i>	Przed leczeniem i po leczeniu Inv. <i>Inv. pre- and posttreatment</i>	Kohorta retrospektywna – 30 <i>Retrospective cohort – 30</i>	11-13 miesięcy <i>11-13 months</i>	Analizy cefalometryczne <i>Cephalometric analyses</i>	Leczenie Inv. jest wiarygodną opcją terapeutyczną dla łagodnych przypadków zgryzów otwartego w przednim segmencie bez ekstrakcji <i>The Inv. treatment is a reliable therapeutic modality for non-extraction anterior mild open bites cases.</i>
Li W. i wsp. 2019 <i>Li W. et al. 2019</i>	TFA vs. Inv. <i>TFA vs. Inv.</i>	Randomizowane badanie kliniczne – 152 <i>Randomized clinical trial – 152</i>	2 miesiące <i>2 months</i>	Wynik ABO-OGS* <i>ABO-OGS score*</i>	Metoda Inv. i TFA była skuteczna w leczeniu pacjentów dorosłych z klasą I i ekstrakcją <i>Both Inv. and TFA were successful in treating Class I adult extraction patients.</i>
Simon M. i wsp. 2014 <i>Simon M. et al. 2014</i>	Przed leczeniem i po leczeniu Inv. <i>Inv. pre- and posttreatment</i>	Retrospektywnie – 30 <i>Retrospective – 30</i>	Tork siekaczy, derotacja przedtrzonowców i dystalizacja trzonowców <i>Incisor torque, premolar derotation, and molar distalization</i>		Tork siekaczy, derotacja przedtrzonowców i dystalizacja trzonowców, ale zakres ruchu istotnie wpływa na skuteczność leczenia <i>Incisor torque, premolar derotation, and molar distalization; however, the amount of movement significantly influences the treatment's efficacy.</i>

Skróty: Invisalign: Inv.; nie zgłoszono: NR (ang. not reported); tradycyjne aparaty stałe: TFA (ang. traditional fixed appliances); Względem: vs.

Abbreviations: Invisalign: Inv.; Not reported: NR; Traditional fixed appliances: TFA; Versus: vs.

*Ten wynik uwzględniła osiem kategorii: inklinacja policzkowo-językowa, relacje zgryzowe, ustawienie, kontakty interproksymalne, listewki brzeżne, kontakty zgryzowe, nagryz poziomy i angulacja korzeni.

*This score comprises eight categories: buccolingual inclination, occlusal relations, alignment, interproximal contacts, marginal ridges, occlusal contacts, over jet, and root angulation.

Invisalign orthodontic system: treatment efficacy, complications, patients' attitude

Tabela 2. Powikłania związane z leczeniem ortodontycznym systemem Invisalign
 Table 2. Complications related to Invisalign orthodontic treatment

Autorzy i rok Authors & year	Podjęcie do leczenia i materiały Treatment approach and material	Typ badania i wielkość próby Type of study and sample size	Okres obserwacji Follow-up period	Powikłania Complications	Wyniki Results
White D. i wsp. 2017 White D. et al. 2017	TFA vs. Inv. TFA vs. Inv.	Randomizowane badanie kliniczne – 41 osób dorosłych z klasą I bez ekstrakcji Randomized clinical trial – 41 class I non-extraction adults	2 miesiące 2 months	Dyskomfort podczas żucia, gryzienia, stosowanie leków przeciwbólowych i zaburzenia snu. Discomfort while chewing, biting, analgesic consumption, and sleep disturbances.	Pacjenci stosujący tradycyjne aparaty stałe zgłaszali większy dyskomfort i stosowali więcej leków przeciwbólowych niż osoby w grupie Inv. Patients in traditional fixed appliances reported greater discomfort and consumed more analgesics than Inv. group.
Iglesias-Linares A. i wsp. 2016 Iglesias-Linares A. et al. 2016	TFA vs. Inv. TFA vs. Inv.	Kliniczno-kontrolne – 372 Case control – 372	Ortodontycznie indukowana zewnętrzna resorpcja korzenia Orthodontically induced external apical root resorption	Ortodontycznie indukowana zewnętrzna resorpcja wierzchołkowa korzenia była podobna w obu grupach. Orthodontically induced external apical root resorptions were similar in both groups.	Ortodontycznie indukowana zewnętrzna resorpcja wierzchołkowa korzenia była podobna w obu grupach. Orthodontically induced external apical root resorptions were similar in both groups.
Gay G i wsp. 2017 Gay G et al. 2017	Przed leczeniem i po leczeniu Inv. Inv. pre- and posttreatment	Prospektywne – 71 Prospective – 71	14 miesięcy 14 months	Resorpcja korzeni Root resorption	Leczenie Inv. może powodować resorpcję korzenia. Inv. treatment can cause root resorption.
Levrini L. i wsp. 2015 Levrini L. et al. 2015	TFA vs. Inv. TFA vs. Inv.	Kliniczno-kontrolne – 77 Case control – 77	3 miesiące 3 months	Choroba przyzębia Periodontal disease	W grupie Inv. stwierdzono bardziej zdrowe przyzębie w porównaniu z TFA. Inv. showed superior periodontal health compared to TFA.
Azaripour A. i wsp. 2015 Azaripour A. et al. 2015	TFA vs. Inv. TFA vs. Inv.	Kliniczno-kontrolne – 100 Case control – 100	6 miesięcy 6 months	Choroba przyzębia Periodontal disease	W grupie Inv. stwierdzono bardziej zdrowe przyzębie w porównaniu z TFA. Inv. showed superior periodontal health compared to TFA.

Skróty: Invisalign: Inv.; nie zgłoszono: NR (ang. not reported); tradycyjne aparaty stałe: TFA (ang. traditional fixed appliances); Względem: vs. Abbreviations: Invisalign: Inv.; Not reported: NR; Traditional fixed appliances: TFA; Versus: vs.

przyśrodkowe i boczne są zębami najbardziej podatnymi na resorpcję. Ponad jedna trzecia pacjentów traci ponad 3 mm korzenia zęba po leczeniu z użyciem aparatów stałych. Niemniej jednak u 2–5% pacjentów występuje poważna resorpcja do 5 mm (66). W trakcie początkowego rozwoju systemu Invisalign w jednym z badań zasugerowano, że byłoby lepiej, gdyby pacjenci z krótkimi korzeniami byli leczeni systemem Invisalign zamiast aparatem stałym (Tab. 2) (67). W ostatnich badaniach odrzucono jednak tę sugestię i stwierdzono podobne ryzyko wystąpienia ortodontycznie indukowanej zewnętrznej resorpcji korzenia w przypadku stosowania aparatów stałych lub Invisalign (60). Ponadto Brezniak i wsp. zaobserwowali ciężką resorpcję korzeni związaną z leczeniem Invisalign (68).

Wykończenie

Wykończenie w ramach systemu Invisalign może wymagać zastosowania dodatkowych nakładek, elementów pomocniczych lub innych aparatów w zależności od stopnia złożoności wady zgryzu (34, 63, 69, 19). Align technology stwierdza, że 20–30% pacjentów wymaga takiego leczenia, ale wielu ortodontów uważa, że aż 70–80% ich pacjentów potrzebuje takiego leczenia (70, 71, 72). Dlatego też osiąganie korzystnych wyników zależy od odpowiedniego doboru przypadku i starannego monitorowania podczas leczenia (69).

Działania niepożądane

Ból i dyskomfort są największymi problemami w leczeniu ortodontycznym (73). Furstman i Bernick stwierdzili, że elementami wywołującymi ból jest ciśnienie, niedokrwienie, stan zapalny i obrzęk (74). Ból zazwyczaj pojawia się po 4 godzinach od umieszczenia nakładki, a jego największe nasilenie następuje po 24 godzinach (75, 76). Pacjenci stosujący aparaty zdejmowane, w szczególności Invisalign, odczuwali mniejszy ból i przez krótszy czas w porównaniu z pacjentami stosującymi aparaty stałe (77–83). Ponadto pacjenci stosujący Invisalign zazwyczaj przyjmowali mniej środków przeciwbólowych (77). Praca Verena Nedwed i wsp. jest interesująca, ponieważ wykazano w niej, że wielu pacjentów stosujących Invisalign nie odczuwa bólu z powodu ruchów zębów, gdyż dzięki nakładce są one minimalne (83). Pacjenci stosujący Invisalign doświadczają mniej trudności podczas jedzenia, ponieważ mogą jeść bez nakładek (84). Jednak występuje u nich więcej problemów związanych z mową i przełykaniem (77–79). Sergl i wsp. stwierdzili, że pierwsze 7 dni po leczeniu to kluczowy czas dla adaptacji, ponadto doszli do wniosku, że aparaty zajmujące mniej miejsca w jamie ustnej są bardziej akceptowalne przez pacjentów (79, 82). Dlatego też system Invisalign jest bardziej akceptowalny przez pacjentów i pacjent szybciej się do niego przyzwyczajają, ponadto ma mniej szkodliwy wpływ na jakość życia pacjentów (54, 77–84).

which are minimal (83). Invisalign patients experienced fewer eating difficulties because they eat without aligners (84). However, they experience more speech and swallowing Issues (77–79). Sergl et al. found that the first 7 days after treatment are the crucial times for adaptation and also found that appliances that take up lesser space in the mouth are more susceptible to be accepted by patients (79, 82). Therefore, Invisalign is more acceptable by patients and they adapt to it faster and it has a less harmful impact on patients' quality of life (54, 77–84).

Conclusion

Auxiliary attachments and the next generations came into existence to improve movements and achieve inspections. There is controversy about the indication of aligners. Recently, Invisalign has been evolved to treat more complicated cases. Patients under Invisalign Treatment significantly have better gingival health, lower periodontal indices, no significant change in subgingival microflora and better oral hygiene, due to the ability of patients to maintain ideal oral hygiene. Moreover, their complications in comparison to fixed appliances are mostly similar (root resorption) or less (patients' discomfort).

Abbreviations

CAD-CAM: Computer-aided design and manufacture.

PRISMA: Preferred Reporting Items for Systematic Reviews and Meta-Analyses.

Conflicts of interests

The authors declare that they have no competing interests.

Funding

This research received no specific grant from any funding agency in the public, commercial, or not-for-profit sectors.

Wnioski

W celu poprawy ruchów i umożliwienia przeprowadzania kontroli powstały nasadki pomocnicze i kolejne generacje nakładek. Istnieją kontrowersje co do wskazań do stosowania nakładek. W ostatnim czasie system Invisalign uległ modyfikacji i jest stosowany w leczeniu bardziej powikłanych przypadków. Pacjenci poddawani leczeniu Invisalign mają znacznie lepszy stan zdrowia dziąseł, niższe wskaźniki periodontologiczne, brak istotnej zmiany mikroflory poddąsłowej i lepszą higienę jamy ustnej, dzięki temu, że mogą utrzymać idealną higienę jamy ustnej. Co więcej, powikłania występujące u tych pacjentów w porównaniu ze stosowaniem aparatów stałych są w większości podobne (resorpcja korzenia) lub mniejsze (dyskomfort pacjentów).

Skróty

CAD-CAM (ang. computer-aided design and manufacture): wspomagane komputerowo projektowanie i wytwarzanie
PRISMA (ang. Preferred Reporting Items for Systematic Reviews and Meta-Analyses): preferowane pozycje sprawozdawcze dla przeglądów systematycznych i metaanaliz.

Konflikt interesów

Autorzy oświadczają, że nie mają żadnych sprzecznych interesów.

Finansowanie

Na te badania nie została przyznana żadna konkretna dotacja ze strony żadnej agencji finansującej w sektorze publicznym, komercyjnym lub non-profit.

Piśmiennictwo / References

- Nanda RS, Ghosh J. Facial soft tissue harmony and growth in orthodontic treatment. *Semin Orthod*. Elsevier 1995.
- Gazit-Rappaport T, Haisraeli-Shalish M, Gazit E. Psychosocial reward of orthodontic treatment in adult patients. *Eur J Orthod* 2010; 32: 441-6.
- Tahmasbi S, Meshkini M, Rahimpour K, Namdari M, Mousavi R. Changes in scleral exposure following Le Fort I maxillary advancement or impaction. *Oral Maxillofac Surg Cases* 2019; 5: 100108.
- Keim RG, Gottlieb EL, Nelson AH, Vogels DS, 3rd. 2013 JCO Orthodontic Practice Study. Part 1: trends. *J Clin Orthod* 2013; 47: 661-80.
- Breece G, Nieberg L. Motivations for adult orthodontic treatment. *J Clin Orthod* 1986; 20: 166.
- Rosvall MD, Fields HW, Ziuchkovski J, Rosenstiel SF, Johnston WM. Attractiveness, acceptability, and value of orthodontic appliances. *Am J Orthod Dentofacial Orthop* 2009; 135: 276.
- Papageorgiou SN, Gölz L, Jäger A, Eliades T, Bourauel C. Lingual vs. labial fixed orthodontic appliances: systematic review and meta-analysis of treatment effects. *Eur J Oral Sci* 2016; 124: 105-18.
- Behnaz M, Farahnaki A, Rahimpour K, Mousavi R, Davoodi NS. Lingual Orthodontic Treatment: Efficacy and Complications. *J Adv Oral Res* 2019; 10: 65-74.
- Vlaskalic V, Boyd R. Orthodontic treatment of a mildly crowded malocclusion using the Invisalign System. *Aust Orthod J* 2001; 17: 41.
- Kesling HD. Coordinating the predetermined pattern and tooth positioner with conventional treatment. *Am J Orthod Oral Surg* 1946; 32: 285-93.
- Kesling HD. The philosophy of the tooth positioning appliance. *Am J Orthod Dentofacial Orthop* 1945; 31: 297-304.
- Phan X, Ling PH. Clinical limitations of Invisalign. *J Can Dent Assoc* 2007; 73: 263-6.
- Hennessy J, Al-Awadhi EA. Clear aligners generations and orthodontic tooth movement. *J Orthod* 2016; 43: 68-76.

14. Ponitz RJ. Invisible retainers. *Am J Orthod* 1971; 59: 266-72.
15. Sheridan J, LeDoux W, McMinn R. Essix retainers: fabrication and supervision for permanent retention. *J Clin Orthod* 1993; 27: 37-45.
16. Vlaskalic V, Boyd R. Clinical evolution of the Invisalign appliance. *J Calif Dent Assoc* 2002; 30: 769-76.
17. Boyd RL, Miller R, Vlaskalic V. The Invisalign system in adult orthodontics: mild crowding and space closure cases. *J Clin Orthod* 2000; 34: 203-12.
18. Joffe L. Invisalign: early experiences. *J Orthod* 2003; 30: 348-52.
19. Lagravere MO, Flores-Mir C. The treatment effects of Invisalign orthodontic aligners: a systematic review. *J Am Dent Assoc* 2005; 136: 1724-9.
20. McNamara JA, Brudon WL, Kokich VG. Orthodontics and dentofacial orthopedics: Needham Press 2001.
21. Walter C, Krastl G, Weiger R. Step-wise treatment of two periodontal-endodontic lesions in a heavy smoker. *Int Endod J* 2008; 41: 1015-23.
22. Weir T. Clear aligners in orthodontic treatment. *Aust Dent J* 2017; 62: 58-62.
23. Li W, Wang S, Zhang Y. The effectiveness of the Invisalign appliance in extraction cases using the the ABO model grading system: a multicenter randomized controlled trial. *Int J Clin Exp Med* 2019; 12: 1324.
24. Rossini G, Parrini S, Castroflorio T, Deregibus A, Debernardi CL. Efficacy of clear aligners in controlling orthodontic tooth movement: a systematic review. *Angle Orthod* 2014; 85: 881-9.
25. Djeu G, Shelton C, Maganzini A. Outcome assessment of Invisalign and traditional orthodontic treatment compared with the American Board of Orthodontics objective grading system. *Am J Orthod Dentofacial Orthop* 2005; 128: 292-8.
26. Moher D, Shamseer L, Clarke M, Ghersi D, Liberati A, Petticrew M, Shekelle P, Stewart LA. Preferred reporting items for systematic review and meta-analysis protocols (PRISMA-P) 2015 statement. *Syst Rev* 2015; 4: 1.
27. Eliades T, Eliades G, Silikas N, Watts D. In vitro degradation of polyurethane orthodontic elastomeric modules. *J Oral Rehabil* 2005; 32: 72-7.
28. Gracco A, Mazzoli A, Favoni O, Conti C, Ferraris P, Tosi G, Guarneri MP. Short-term chemical and physical changes in Invisalign appliances. *Aust Orthod J* 2009; 25: 34.
29. Eliades T, Pratsinis H, Athanasiou AE, Eliades G, Kletsas D. Cytotoxicity and estrogenicity of Invisalign appliances. *Am J Orthod Dentofacial Orthop* 2009; 136: 100-3.
30. Premaraj T, Simet S, Beatty M, Premaraj S. Oral epithelial cell reaction after exposure to Invisalign plastic material. *Am J Orthod Dentofacial Orthop* 2014; 145: 64-71.
31. Lucena-Ferreira SCd, Cavalcanti IMG, Cury AADB. Efficacy of denture cleansers in reducing microbial counts from removable partial dentures: a short-term clinical evaluation. *Braz Dent J* 2013; 24: 353-6.
32. Levrini L, Mangano A, Margherini S, Tenconi C, Vigetti D, Muollo R, Marco Abbate G. ATP Bioluminometers Analysis on the Surfaces of Removable Orthodontic Aligners after the Use of Different Cleaning Methods. *Int J Dent* 2016; 2016.
33. Simon M, Keilig L, Schwarze J, Jung BA, Bourauel C. Forces and moments generated by removable thermoplastic aligners: incisor torque, premolar derotation, and molar distalization. *Am J Orthod Dentofacial Orthop* 2014; 145: 728-36.
34. Gu J, Tang JS, Skulski B, Fields Jr HW, Beck FM, Firestone AR, Kim D-G, Deguchi T. Evaluation of Invisalign treatment effectiveness and efficiency compared with conventional fixed appliances using the Peer Assessment Rating index. *Am J Orthod Dentofacial Orthop* 2017; 151: 259-66.
35. Khosravi R, Cohanime B, Hujoel P, Daher S, Neal M, Liu W, Huang G. Management of overbite with the Invisalign appliance. *Am J Orthod Dentofacial Orthop* 2017; 151: 691-9.
36. Pavoni C, Lione R, Laganà G, Cozza P. Self-ligating versus Invisalign: analysis of dento-alveolar effects. *Ann Stomatol* 2011; 2: 23.
37. Grünheid T, Loh C, Larson BE. How accurate is Invisalign in non-extraction cases? Are predicted tooth positions achieved? *Angle Orthod* 2017; 87: 809-15.
38. Moshiri S, Araújo EA, McCray JF, Thiesen G, Kim KB. Cephalometric evaluation of adult anterior open bite non-extraction treatment with Invisalign. *Dental Press J Orthod* 2017; 22: 30-8.
39. Simon M, Keilig L, Schwarze J, Jung BA, Bourauel C. Treatment outcome and efficacy of an aligner technique—regarding incisor torque, premolar derotation and molar distalization. *BMC Oral Health* 2014; 14: 68.
40. Hennessy J, Garvey T, Al-Awadhi EA. A randomized clinical trial comparing mandibular incisor proclination produced by fixed labial appliances and clear aligners. *Angle Orthod* 2016; 86: 706-12.
41. Krieger E, Seifert J, Marinello I, Jung BA, Wriedt S, Jacobs C, Wehrhein H. Invisalign® treatment in the anterior region. *J Orofac Orthop* 2012; 73: 365-76.
42. Malik OH, McMullin A, Waring DT. Invisible orthodontics part 1: invisalign. *Dent Update* 2013; 40: 203-15.
43. Houle J-P, Piedade L, Todescan Jr R, Pinheiro FHL. The predictability of transverse changes with Invisalign. *Angle Orthod* 2017; 87: 19-24.
44. Deery C, Heanue M, Deacon S, Robinson P, Walmsley A, Worthington H, Shaw W, Glenny A-M. The effectiveness of manual versus powered toothbrushes for dental health: a systematic review. *J Dent* 2004; 32: 197-211.
45. Baka ZM, Basciftci FA, Arslan U. Effects of 2 bracket and ligation types on plaque retention: a quantitative microbiologic analysis with real-time polymerase chain reaction. *Am J Orthod Dentofacial Orthop* 2013; 144: 260-7.
46. Gomes SC, Varela CC, Da Veiga SL, Rösing CK, Oppermann RV. Periodontal conditions in subjects following orthodontic therapy. A preliminary study. *Eur J Orthod* 2007; 29: 477-81.
47. Ristic M, Svabic MV, Sasic M, Zelic O. Clinical and microbiological effects of fixed orthodontic appliances on periodontal tissues in adolescents. *Orthod Craniofac Res* 2007; 10: 187-95.
48. Zachrisson S, Zachrisson BU. Gingival condition associated with orthodontic treatment. *Angle Orthod* 1972; 42: 26-34.
49. Tufekci E, Dixon JS, Gunsolley J, Lindauer SJ. Prevalence of white spot lesions during orthodontic treatment with fixed appliances. *Angle Orthod* 2011; 81: 206-10.
50. Huser MC, Baehni PC, Lang R. Effects of orthodontic bands on microbiologic and clinical parameters. *Am J Orthod Dentofacial Orthop* 1990; 97: 213-8.

Invisalign orthodontic system: treatment efficacy, complications, patients' attitude

51. Attin R, Thon C, Schlagenhauf U, Werner C, Wiegand A, Hannig C, Attin T. Recolonization of mutans streptococci on teeth with orthodontic appliances after antimicrobial therapy. *Eur J Orthod* 2005; 27: 489-93.
52. White DW, Julien KC, Jacob H, Campbell PM, Buschang PH. Discomfort associated with Invisalign and traditional brackets: a randomized, prospective trial. *Angle Orthod* 2017; 87: 801-8.
53. Miethke RR, Brauner K. A Comparison of the periodontal health of patients during treatment with the Invisalign system and with fixed lingual appliances. *J Orofac Orthop* 2007; 68: 223-31.
54. Azaripour A, Weusmann J, Mahmoodi B, Peppas D, Gerhold-Ay A, Van Noorden C, Willershausen B. Braces versus Invisalign®: gingival parameters and patients' satisfaction during treatment: a cross-sectional study. *BMC Oral Health* 2015; 15: 69.
55. Levrini L, Mangano A, Montanari P, Margherini S, Caprioglio A, Abbate GM. Periodontal health status in patients treated with the Invisalign® system and fixed orthodontic appliances: a 3 months clinical and microbiological evaluation. *Eur J Dent* 2015; 9: 404-10.
56. Karkhanechi M, Chow D, Sipkin J, Sherman D, Boylan RJ, Norman RG, Craig RG, Cisneros GJ. Periodontal status of adult patients treated with fixed buccal appliances and removable aligners over one year of active orthodontic therapy. *Angle Orthod* 2012; 83: 146-51.
57. Schaefer I, Braumann B. Halitosis, oral health and quality of life during treatment with Invisalign® and the effect of a low-dose chlorhexidine solution. *J Orofac Orthop* 2010; 71: 430-41.
58. Abbate GM, Caria MP, Montanari P, Mannu C, Orrù G, Caprioglio A, Levrini L. Periodontal health in teenagers treated with removable aligners and fixed orthodontic appliances. *J Orofac Orthop* 2015; 76: 240-50.
59. Gay G, Ravera S, Castroflorio T, Garino F, Rossini G, Parrini S, Cugliari G, Deregibus A. Root resorption during orthodontic treatment with Invisalign®: a radiometric study. *Prog Orthod* 2017; 18: 12.
60. Iglesias-Linares A, Sonnenberg B, Solano B, Yañez-Vico R-M, Solano E, Lindauer SJ, Flores-Mir C. Orthodontically induced external apical root resorption in patients treated with fixed appliances vs removable aligners. *Angle Orthod* 2017; 87: 3-10.
61. Petti S, Barbato E, Simonetti ADA. Effect of orthodontic therapy with fixed and removable appliances on oral microbiota: a six-month longitudinal study. *New Microbiol* 1997; 20: 55-62.
62. Ghijselings E, Coucke W, Verdonck A, Teughels W, Quirynen M, Pauwels M, Carels C, van Gastel J. Long-term changes in microbiology and clinical periodontal variables after completion of fixed orthodontic appliances. *Orthod Craniofac Res* 2014; 17: 49-59.
63. Bollen A-M, Huang G, King G, Hujoel P, Ma T. Activation time and material stiffness of sequential removable orthodontic appliances. Part 1: ability to complete treatment. *Am J Orthod Dentofacial Orthop* 2003; 124: 496-501.
64. Li W, Wang S, Zhang Y. The effectiveness of the Invisalign appliance in extraction cases using the the ABO model grading system: a multicenter randomized controlled trial. *Int J Clin Exp Med* 2015; 8: 8276.
65. Weltman B, Vig KW, Fields HW, Shanker S, Kaizar EE. Root resorption associated with orthodontic tooth movement: a systematic review. *Am J Orthod Dentofacial Orthop* 2010; 137: 462-76.
66. Brezniak N, Wasserstein A. Orthodontically induced inflammatory root resorption. Part I: the basic science aspects. *Angle Orthod* 2002; 72: 175-9.
67. Boyd RL. Complex orthodontic treatment using a new protocol for the Invisalign appliance. *J Clin Orthod* 2007; 41: 525-47.
68. Brezniak N, Wasserstein A. Root resorption following treatment with aligners. *Angle Orthod* 2008; 78: 1119-24.
69. Duong T, Kuo E. Finishing with invisalign. *Prog Orthod* 2006; 7: 44-55.
70. Align Technology I. The Invisalign reference guide. Calif 2002.
71. Boyd R. Increasing the predictability of quality results with Invisalign. *Proceedings of the Illinois Society of Orthodontists* 2005.
72. Sheridan J. The readers' corner. 2. What percentage of your patients are being treated with Invisalign appliances? *J Clin Orthod* 2004; 38: 544-5.
73. Brown DF, Moerenhout RG. The pain experience and psychological adjustment to orthodontic treatment of preadolescents, adolescents, and adults. *Am J Orthod Dentofacial Orthop* 1991; 100: 349-56.
74. Furstman L, Bernick S. Clinical considerations of the periodontium. *Am J Orthod Dentofacial Orthop* 1972; 61: 138-55.
75. Wilson S, Ngan P, Kess B. Time course of the discomfort in young patients undergoing orthodontic treatment. *Pediatr Dent* 1989; 11: 107-10.
76. Scheurer PA, Firestone AR, Bürgin WB. Perception of pain as a result of orthodontic treatment with fixed appliances. *Eur J Orthod* 1996; 18: 349-57.
77. Miller KB, McGorray SP, Womack R, Quintero JC, Perelmuter M, Gibson J, Dolan TA, Wheeler TT. A comparison of treatment impacts between Invisalign aligner and fixed appliance therapy during the first week of treatment. *Am J Orthod Dentofacial Orthop* 2007; 131: 302.
78. Stewart FN, Kerr WJS, Taylor PJ. Appliance wear: the patient's point of view. *Eur J Orthod* 1997; 19: 377-82.
79. Serogl HG, Zentner A. A comparative assessment of acceptance of different types of functional appliances. *Eur J Orthod* 1998; 20: 517-24.
80. Oliver R, Knapman Y. Attitudes to orthodontic treatment. *Br J Orthod* 1985; 12: 179-88.
81. Fujiyama K, Honjo T, Suzuki M, Matsuoka S, Deguchi T. Analysis of pain level in cases treated with Invisalign aligner: comparison with fixed edgewise appliance therapy. *Prog Orthod* 2014; 15: 64.
82. Serogl HG, Klages U, Zentner A. Pain and discomfort during orthodontic treatment: causative factors and effects on compliance. *Am J Orthod Dentofacial Orthop* 1998; 114: 684-91.
83. Nedwed V, Miethke R-R. Motivation, acceptance and problems of Invisalign® patients. *J Orofac Orthop* 2005; 66: 162-73.
84. Shalish M, Cooper-Kazaz R, Ivgi I, Canetti L, Tsur B, Bachar E, Chaushu S. Adult patients' adjustability to orthodontic appliances. Part I: a comparison between Labial, Lingual, and Invisalign™. *Eur J Orthod* 2011; 34: 724-30.